Lane Medical Libra

Zur Kenntniss der Iridocyclitis tuberculosa.

INAUGURAL-DISSERTATION

zur

Erlangung der Doctorwürde

in der Medicin, Chirurgie und Geburtshilfe.

Vorgelegt der

hohen medicinischen Facultät der Universität Goettingen

von

Dr. August Wagenmann, approb. Arzt

aus Goettingen.

BERLIN.

Hermann Peters.

1886.

Digitized by the Internet Archive
in 2026

https://archive.org/details/IA40154024_0085

Zur Kenntniss der Iridocyclitis tuberculosa.

INAUGURAL-DISSERTATION

zur

Erlangung der Doctorwürde

in der Medicin, Chirurgie und Geburtshilfe.

Vorgelegt der

hohen medicinischen Facultät der Universität Goettingen

von

Dr. August Wagenmann, approb. Arzt

aus Goettingen.

BERLIN.

Hermann Peters.

1886.

Zur Kenntniss der Iridocyclitis tuberculosa.

Von

Dr. August Wagenmann,
Zweiter Assistent an der Universitäts-Augenklinik in Göttingen.

Hierzu Tafel VII.

Im Februar dieses Jahres stellte sich in der Göttinger Universitäts-Augen-Klinik ein Mann vor mit linksseitiger Tuberculose des Auges, vornehmlich des Corpus ciliare und auch des ciliaren Theils der Iris. Die Fälle von localer Tuberculose des Uvealtractus gehören zu den Seltenheiten, — so giebt z. B. Hirschberg *) an, von 17,000 Kranken nur 3 mit localer Tuberculose des Augapfels beobachtet zu haben, und Horner **) rechnet auf je 4000 Augenkrankheiten eine Tuberculose. Da zudem dieser specielle Fall besonders in klinischer Hinsicht manches Interessante bietet, so erschien es wünschenswerth, das Auge, das sofort enucleirt war, einer näheren Untersuchung zu unterwerfen und den Fall mitzutheilen.

Die Kenntnisse von der Erkrankung des Auges an Tuberculose datiren erst seit kaum mehr als 2 Jahrzehnten. Während noch vor einigen Jahren die näher

*) Intern. med. Congress 1881. London. Referirt: Centralblatt für pract. Augenheilk., J. V., 1881, p. 395.

**) Gerhardt's Kinderkrankheiten.

untersuchten und unzweifelhaft als tuberculöse aufzufassenden Fälle in der Literatur vereinzelt dastanden, hat sich das Material in den letzten Jahren nicht unerheblich vermehrt.

Ich möchte, bevor ich den hier beobachteten Fall mittheile, eine kurze Uebersicht über die tuberculöse Entzündung der Iris und des Corpus ciliare zu geben versuchen und besonders eine Anzahl Punkte, die klinisch von Interesse sind, kurz erörtern, um damit die früheren Arbeiten, die sich mit einer zusammenfassenden klinischen Darstellung befasst haben, zu ergänzen.

Von früheren Abhandlungen, die eine eingehendere Schilderung der klinischen Seite geben, ist in erster Linie die von Haab*) zu erwähnen. Nach ihm hat Éperon**) eine Arbeit veröffentlicht, die betitelt ist: Étude clinique sur la tuberculose primitive du tractus uvéal. In demselben Jahr erschien von Remy***) eine Etude clinique sur la tuberculose oculaire, in der auch der Tuberculose der Iris und des Ciliarkörpers einige Seiten gewidmet sind.

Man theilt die Tuberculose des vorderen Uvealtractus je nach dem Sitz naturgemäss in 3 Klassen, die gegen einander nicht scharf abgegrenzt, sondern durch Uebergänge verbunden sind, in die Iritis, Iridocyclitis und Cyclitis tuberculosa.

Haab†) hatte als Grundlage seiner Eintheilung die Intensität des Verlaufes genommen und in 2 Klassen getheilt:

1) in die gutartigere, bei denen Knötchen in der Iris aufschiessen, einige Zeit bestehen und nach und nach wieder verschwinden, indem das Auge entweder functionsfähig bleibt oder an schleichender Chorioiditis zu Grunde geht,

---

*) Haab: Die Tuberculose des Auges, v. Gr. Arch. f. Oph. Bd. XXV., 4. Th., S. 163 ff.

**) Archiv. d'Ophthalm. 3. 1883. p. 485.

***) Thèse de Paris. 1883.

†) v. Gr. A. f. O. Bd. XXV. 4. Th. p. 192.

2) in die bösartigere Gruppe, bei der die Wucherungen nach aussen treten und der Bulbus phthisisch wird.

Die pathologisch-anatomischen Befunde solcher Bulbi, die an localer Tuberculose des vorderen Uvealtractus erkrankt sind, weisen je nach dem Sitz, der Ausdehnung und Intensität des Processes und je nach der Zeit, in der der Bulbus enucleirt ist, geringe Verschiedenheiten auf.

Von Seiten der Iris beobachtet man zunächst eine circumscripte oder totale Verdickung bis zum 10fachen des Dickendurchmessers, eine höckerige mit Exsudat bedeckte Oberfläche. Das Exsudat kann so massenhaft sein, dass es die vordere Kammer ausfüllt. Er besteht meist aus fibrinhaltigem, an Rundzellen oder rothen Blutkörperchen reichem Gemenge, ein ander Mal ist es zu einer bröcklichen Käsemasse verwandelt.

In der verdickten Iris oder auf derselben sitzen die mehr oder weniger verkästen Tuberkelknoten in mannigfacher Zahl, Grösse und Anordnung. Die peripheren Theile der Iris sind bevorzugt. Sie kommen in solcher Zahl und Grösse vor, dass das ganze Irisgewebe streckenweise darin untergegangen ist. Nach vorn reichen die Wucherungen oft bis zur Cornea, den Kammerwinkel ausfüllend. Zuweilen deuten Pigmentreste, die sich lange halten, die frühere Lage an. Nach hinten adhärirt die Iris verschieden breit der Linse. Der von der Wucherung frei gebliebene Theil der Membran lässt entzündliche und atrophische Veränderungen erkennen.

Man findet häufig die Iris aus ihrer Lage verschoben, bald nach vorn bis an die Hornhaut gedrängt, bald nach hinten gedrückt, wobei die adhärente Linse folgt.

Der Ciliarkörper und die Ciliarfortsätze zeigen sich entweder frei oder ebenfalls von tuberculösem Gewebe durchwuchert, oft bis zur Unkenntlichkeit verändert. Liegt der Schwerpunkt der Erkrankung von vornherein im Ciliarkörper, so beobachtet man Knoten bis zu 10 Mm.

Durchmesser, eine für die Maasse des Auges ansehnliche Grösse.

Vom Ciliarkörper aus gehen die Massen auf die Sclera über, hauptsächlich den Gefässen folgend. Die Gegend des Schlemm'schen Canals und des Fontana'schen Lymphraums *) findet man ab und zu umwuchert.

In einer grossen Anzahl von Fällen erreichen die tuberculösen Wucherungen, die entweder nur aus gefässlosen Tuberkeln oder auch aus gefässhaltigem Granulationsgewebe, in das ächte Tuberkelknoten eingelagert sind, bestehen, eine solche Ausdehnung, dass die Form des Bulbus leidet. Man findet entweder tumorartige Ectasien oder, wenn die äusseren Umhüllungshäute durchwuchert sind, bereits erfolgte Perforationen. Aus der Durchbruchsstelle wuchern üppige Granulationen nach aussen. Von Interesse ist es, die Durchbruchsstelle genauer zu bestimmen, ob sie innerhalb der Sclera, ob in der Cornea oder ob sie direct in der Insertionsstelle der Cornea gelegen ist.

Dabei muss man 2 Arten von Perforationen unterscheiden, erstens die künstlichen, zweitens die natürlichen.

Bei der ersten Abtheilung handelt es sich darum, dass kurz zuvor ein operativer Eingriff gemacht ist. Die meist anfangs gut geschlossene Wunde wird wieder gesprengt und als Austrittspforte benutzt. Damit ist der Sitz einer solchen Perforation, je nachdem der Schnitt fiel, gegeben.

Bei der natürlichen bahnen sich hingegen die Wucherungen selbst einen Weg durch die Aussenhäute. Der ursprüngliche Weg ist bei der anatomischen Untersuchung schwer zu eruiren, auch ist bisher nicht genügend darauf geachtet. Die meisten Angaben lauten, die Perforation befinde sich in der Corneo-Scleral-Grenze. Doch ist das

*) Angelucci, Tuberculose des Augapfels, ausgegangen vom Fontana'schen Lymphraum. Klin. Monatsblätter f. Augenheilkunde. Bd. XVI. 1878. p. 521.

nicht genau genug. Denn ist erst einmal eine Zeit seit der Perforation verstrichen und klafft das Loch weit, so sind die Ränder durch die nach aussen wuchernden Gewebsmassen verändert und es hat stets den Anschein, als bilde, selbst wenn der Durchbruch innerhalb der Sclera sich vollzogen hat, die Cornea den einen Rand, die Sclera den andern.

Costa Pruneda*) war in der Lage, in dem ersten der beiden Fälle, die er aus der Göttinger Klinik mitgetheilt hat, constatiren zu können, dass eine Perforation ganz innerhalb der Cornea dicht bevorstand.

Ich habe gelegentlich der Untersuchung meines Falles darauf geachtet und gefunden, dass die Perforation sich dicht am Corneo-Scleralrand noch innerhalb der Sclera vollzogen haben muss. Man hat an dem Verhältniss der Insertion des Ciliarmuskels zum äussern Perforationsrand einen guten Anhaltspunkt zur Beurtheilung der Stelle.

Sehr interessant ist, was ich in meinem Fall beobachten konnte, dass ein Theil des Ciliarkörpers und die ganze Iris durch die Perforationsstelle prolabirt waren. Das nähere hierüber siehe unten.

Es ist geradezu erstaunlich, wie wenig Veränderungen die hintern Abschnitte des Auges trotz hochgradiger Tuberculose der Iris und des Ciliarkörpers meist aufweisen. Dieselben sind in der Regel auf Hyperämie oder höchstens auf eine nur mikroskopisch wahrnehmbare Infiltration mit Rundzellen beschränkt ohne jede Tuberkeleruption. Das kann um so erstaunlicher erscheinen, wenn man bedenkt, was für ein guter Nährboden z. B. der Glaskörper für Infectionskeime ist.

Die Ursache für das Verschontbleiben der hinteren Abschnitte von fortgeleiteter Erkrankung liegt in der Richtung des Saftstroms im Auge.

---

*) v. Graefe's Archiv f. Ophth., Bd. XXVI. Abth. 3.

Jedoch in einer Reihe älterer oder besonders schwerer oder rasch vorschreitender Fälle findet man auch verschiedene Veränderungen des übrigen Auges, die zum grossen Theil auf dem localen Umsichgreifen des ursprünglichen Herdes oder auf entzündlicher Reizung beruhen.

Zunächst wäre einiges von der Linse zu sagen. Die Linsenkapsel hält den Wucherungen eine Zeit lang stand. So sieht man Bilder beschrieben, dass die Linse in toto aus ihrer Lage nach hinten gedrängt sei, dass die Kapsel Faltungen und Depressionen zeige, dass die Linse schrumpfe, cataractös werde und verkalke. In anderen Fällen ist die Kapsel durchbrochen und man findet die Linsensubstanz von Wucherungen verdrängt oder durchsetzt. Doch handelt es sich hierbei nur um kleinzellige Infiltration, aber nicht um Tuberkelbildung. Das noch freie Gewebe hat ein streifenförmiges, cataractöses Aussehen. Auch die Kapselzellen am Aequator können in Wucherung gerathen. Die Stellen der Linse, die dem Corpus ciliare zunächst liegen, sind am meisten gefährdet, dort kommt es am ersten zur Perforation. Näheres über die feineren Linsenveränderungen haben Haab*) und Schäfer*) mitgetheilt.

Wie die Linsenkapsel der Linse guten Schutz gewährt, so vermag auch die Zonula das Eindringen der Wucherungen in den Glaskörper eine Zeit lang aufzuhalten. In anderen Fällen ist der Glaskörper durch zellige Infiltration mitbetheiligt. Die Ausdehnung der Affection ist verschieden, von der circumscripten sich an den Ciliarkörper anschliessenden Zellanhäufung an bis zur totalen eitrigen Glaskörperinfiltration.

In unserem Fall bot der Glaskörper neben einer geringen circumscripten Infiltration noch anderweitige mikroscopische Veränderungen, in Betreff derer ich auf die Beschreibung verweisen will. Dass der tuberculöse Herd

*) v. Graefe's Arch. f. Ophth., Bd. XXV. 4., p. 216 (Fall 17).
**) Klin. Mon. f. Augenh. Septemberheft 1884.

sehr oft durch Weiterkriechen die Sclera usurirt, auffasert, durchwuchert, indem die Wucherungen besonders gern dem Lauf der Gefässe folgen, dass dann ferner die Conjunctiva mit in den Process hineingezogen wird, ist schon vorher angedeutet. Auch die Cornea zeigt entzündliche Veränderungen mancherlei Art. Die Retina und Chorioidea sind mitbetheiligt durch Hyperämie und zellige Infiltration, die stellenweise schon makroskopisch als Verdickung der Membranen wahrgenommen werden können. In schweren Fällen sind auch Ablösungen der Retina beschrieben, doch nur durch Exsudation, nicht durch Tuberkel.

Nur in äusserst seltenen Fällen geht ein tuberculöser Herd im Ciliarkörper durch locales Weiterwuchern auf die Chorioidea über.

Dass dagegen etwa von dem ursprünglichen Herd der Tuberculose in der Iris und im Ciliarkörper eine Miliartuberculose der anderen Membranen ausginge, ist nicht beschrieben.

Auch an der Papille und am Sehnerv selbst findet man eine Hyperämie und geringe Schwellung, die von zelliger Infiltration herrührt.

Sieht man von dem Nachweis der Bacillen ab, so ist es schwierig und in vielen Fällen unmöglich, die Differentialdiagnose allein aus dem pathologisch-anatomischen Bilde zu stellen, da dieselben pathologisch-anatomischen Producte auch durch andere Allgemeinkrankheiten, besonders durch die Syphilis, die hier am ersten in Betracht kommt, bedingt werden.

Etwas für die Tuberculose Pathognomonisches giebt es eben anatomisch nicht. Daher ist es leicht erklärlich, wie es früher schwer hielt, die Diagnose der Tuberculose des Auges als unanfechtbar hinzustellen, zumal wenn die klinischen Verhältnisse auch zweifelhaft waren.

Als Beispiel sei nur an den bekannten Fall von Perls*)

*) v. Graefe's Arch. f. Ophth. XIX. 1.

erinnert, der, trotzdem er ja mit Grund legend war für die Frage der localen Tuberculose der menschlichen Iris, sich selbt hinterher als nicht der Tuberculose zugehörend erwies.

Ueberhaupt ist die Zahl der früher als tuberculös aufgeführten Fälle bedeutend reducirt durch Baumgarten*) der in seinen kritischen Betrachtungen einen strengen Maassstab an die einzelnen Fälle anlegt. Heutzutage steht die Sache anders. Das sichere Kriterium, das man bei der anatomischen Untersuchung der Tuberculose verlangt, ist der Nachweis der specifischen Krankheitserreger, der Tuberkelbacillen.

Dieser Nachweis dürfte bei der richtigen Anwendung der hier einschlägigen Methoden und Untersuchungsmittel wohl in allen Fällen gelingen. Damit ist die Differentialdiagnose zwischen Tuberculose und anderen dieselben Erscheinungen machenden Erkrankungen wesentlich erleichtert.

Sehr interessant in dieser Beziehung ist die Mittheilung von Haab**), dass es ihm gelang, an einem Bulbus, der vor 4 Jahren, und bei einem, der ebenfalls vor Jahren enucleirt war, und die beide lange Zeit in Müller'scher Flüssigkeit gelegen hatten, die Bacillen nachzuweisen. Dass es sich in beiden Fällen um Tuberculose der Chorioidea handelte, ist für den Nachweis der Bacillen einerlei. Auch gelang es ihm, an alten Schnittpräparaten, die er 6 Jahre vorher angefertigt und damals beschrieben hatte, nach besonderer Behandlung der Präparate die Bacillen zu färben und zu constatiren.

Das andere diagnostische Hilfsmittel, die Impfung, gehört zu den klinischen Untersuchungsmitteln. Freilich

*) v. Graefe's Arch. f. Ophth. XXIV. 3.
**) Klin. Mon. f Augenheilk. 1884. XXII.

muss es gelingen, bei geglückter Impfung an den Producten die Bacillen ebenfalls nachzuweisen.

In ätiologischer Beziehung kommt das Lebensalter des Patienten in Frage. Thatsache ist, dass die Tuberculose des vorderen Uvealtractus vorzugsweise im Kindesalter und während und eben nach der Pubertätszeit, also etwa bis Mitte der zwanziger Jahre, vorkommt. Das zarteste Kindesalter ist nicht verschont. Costa Pruneda*) theilt aus der Göttinger Klinik einen Fall bei einem 38 Wochen alten Kinde mit. Nach dem 30. Lebensjahre ist die Erkrankung selten.

Weiss**) beschreibt einen Fall, den er für Tuberculose der Iris und des Ciliarkörpers ansieht. Der Patient war ein 51jähriger Arbeiter. Zwar hält Baumgarten***) diesen Fall für nicht ganz unzweideutig, indem er die Syphilis als Krankheitsursache nicht von der Hand weisen möchte. Unser Fall war bei einem 44jährigen Mann aufgetreten. Erkrankungen in diesem Alter gehören jedenfalls zu den Seltenheiten. Dass die Tuberculose im noch höheren Lebensalter vorkomme, dafür habe ich kein Beispiel in der Literatur gefunden.

Nur für wenige Fälle ist es sicher constatirt, dass die Tuberculose sich an ein vorher stattgehabtes Trauma anschloss. Man muss annehmen, dass die Tuberkelbacillen sich im Körper befanden und zu einer Zeit circulirten, und dass sie sich in den durch das Trauma in ihrer Ernährung und Widerstandsfähigkeit herabgesetzten Geweben niederliessen und zur Entwickelung gelangen konnten. Diese Fälle geben uns zugleich die Möglichkeit, über die Incubationszeit der Tuberculose Aufschluss zu erhalten, deren Annahme schon aus Analogieschlüssen bei der Impftuberculose nahe liegt.

---

*) v. Graefe's Arch. f. Ophthal. XXVI. 3.
**) v. Graefe's Arch. f. Ophth. XXIII. 4.
***) v. Graefe's Arch. f. Ophth. XXIV. 3.

Als Beispiel will ich den Fall, den J. R. Wolfe*) bekannt giebt, anführen. Der Patient, ein 8jähriger, constitutionell belasteter Knabe, erlitt im März 1881 einen Schlag aufs linke Auge, wonach Schwellung eintrat. Diese liess allmählich nach, und Ende April machte sich eine weisse Geschwulst am obern Irisrand bemerklich.

Ziemlich sichern Aufschluss über die Zeit, die die Tuberculose zu ihrer Entwickelung gebraucht, könnte dieser erwähnte Fall noch durch eine interessante Begebenheit, die im Verlauf desselben eintrat, geben. Bei einem Versuch, den Erkrankungsherd zu excidiren, fiel ein kleiner stecknadelkopfgrosser Brocken von Geschwulstmasse in die vordere Kammer und blieb auf vorher nicht tuberculös erkrankter Iris liegen. Vierzehn Tage später zeigte sich, dass von dem unten haften gebliebenen Stückchen Tuberkelmasse eine multiple Tuberkeleruption auf der Iris ausgegangen war. Wir haben es hier mit der interessanten Thatsache zu thun, dass die Tuberculose im menschlichen Auge von einer Stelle auf die andere durch directe Uebertragung einer kleinen Substanzmasse unfreiwillig übergeimpft ist, und dass die Impfung nach 14 Tagen gelungen ist. Freilich darf man aus diesem Fall nicht etwa für alle andern auch eine Incubationszeit von 14 Tagen annehmen wollen, da hier die Keime auf eine Irispartie fielen, die sicher schon vorher entzündlich afficirt war, da ferner an dem Auge ein operativer Eingriff gemacht ist, der einen Einfluss auf den Zustand der in Frage kommenden Theile ausübt. Zudem wurde ein Gewebsstückchen übergeimpft, von dem man annehmen kann, dass es eine enorme Menge Bacillen enthielt, sicher bedeutend mehr als bei den spontanen Erkrankungen auf einmal ins Auge gerathen. Kurzum, es walten hier Umstände ob, die es nicht gestatten, aus dieser mensch-

*) J. Wolfe: Clinical lecture on a case of tuberkle of the iris and ciliary body. Brit. med. Journ. March 1882.

lichen Impftuberculose directe Schlüsse auf den Erkrankungsmodus bei spontaner Tuberculose zu machen.

Hieran reiht sich die ätiologische Frage an, wie die Tuberculose des vorderen Uvealtractus im Bezug auf die Quelle der Infection überhaupt aufzufassen ist.

Wenn man von primärer Tuberculose der Iris etc. spricht, so hat das Wort „primär" verschiedene Bedeutung. Einmal kann man es in Bezug auf den zuerst befallenen Abschnitt des Auges beziehen und von primärer Iristuberculose im Gegensatz zu primärer Aderhauttuberculose z. B. sprechen. Greift der Process dann weiter z. B. auf den Ciliarkörper, so wird man das als secundäre Tuberculose des Ciliarkörpers bezeichnen müssen.

Des weiteren gebraucht man das Wort primär — und das ist der gewöhnliche Sinn des Wortes — in Bezug auf den ganzen Körper. Sagt man in diesem Sinne primäre Iristuberculose, so will man dadurch ausdrücken, dass die Iris überhaupt der erste Niederlassungsherd der Bacillen im Körper ist. Dabei liegen die Verhältnisse so, dass die Bacillen an ihrer Eintrittstelle in den Körper keine für unsere Untersuchungsmethoden nachweisbare Veränderungen veranlassen, sondern erst fern von ihrer Eingangspforte, hier also im Auge, ihre krankmachende Wirkung entfalten. Umgekehrt drückt man durch das Wort secundär aus, dass es sich in diesem Fall um eine metastatische Erkrankung von einem primären Herd aus z. B. in den Lungen oder Lymphdrüsen handle.

Meiner Ansicht nach sollte man nur dann von primärer Tuberculose des Auges sprechen, wenn man damit den zuletzt erwähnten Sinn ausdrücken will.

Sehen wir von diesen Gesichtspunkten aus die Casuistik durch, so stossen wir zunächst auf eine Anzahl von Fällen, bei denen die Individuen schon vorher mit offenkundigen, tuberculösen Erkrankungsherden anderer Organe behaftet sind. Bei dem einen sind Herde in den Lungen zu

diagnosticiren, bei dem andern hat man Symptome einer allgemeinen Miliartuberculose, hier findet man Drüsenaffectionen, dort Hodentuberculose, dieser hat eine tuberculöse Knochenerkrankung, jener leidet an Hauttuberculose. In anderen Fällen ist zwar zur Zeit klinisch objectiv nichts sicheres nachweisbar, aber es wird die hereditäre Belastung angegeben und bei einigen nur gesagt, dass es sich um schwächliche, anämische Patienten handle. Die Entscheidung, ob man sonst im Körper schon tuberculöse Veränderungen hat, ist dadurch erschwert, dass diese Fälle nicht zur Section kommen.

Ich glaube, dass man es auch in diesem Falle nicht mit primärer Tuberculose zu thun hat, sondern mit secundärer. Denn wenn auch bei den hereditär belasteten Individuen die Bacillen nicht mit vererbt werden, so wird doch eine Resistenzlosigkeit vererbt. Die Tuberculose ist heutzutage eine soweit verbreitete Krankheit, zudem sind meist diese Individuen besonders der Infection ausgesetzt, so dass man sie stets anderweitiger primärer Erkrankungen verdächtig erachten muss, wenn man auch zur Zeit durch die klinische Untersuchung nichts nachzuweisen vermag. Freilich ist zuzugeben, dass der primäre Herd z. B. eine erkrankte Lymphdrüse gegen die Erkrankung des Auges zurücktritt, dass diese das erste ist, wo wirklich schwere sichtbare Veränderungen gesetzt werden.

Ich halte es für unwahrscheinlich, dass es überhaupt primäre Tuberculose des Auges giebt. Wenn auch für einige wenige Fälle angegeben wird, dass sich gar kein Anhaltspunkt für Tuberculose anderer Organe durch klinische Untersuchung finde, und auch keine hereditäre Belastung vorliege, so ist damit doch keineswegs eine primäre Tuberculose des Auges bewiesen, zumal da die Möglichkeit abgeht, durch die Section Klarheit zu bekommen. Ueberall aber, wo Patienten bald nach der Erkrankung starben und secirt wurden, hat man sonstige tuber-

culöse Herde gefunden. Diese Frage hat Wichtigkeit für die ganze Auffassung des Processes, für die Diagnosenstellung und für die Therapie.

Sehr merkwürdig ist, dass die Erkrankung auch doppelseitig beobachtet wird. Man muss dabei die zeitlichen Verhältnisse der Erkrankung beider Augen beachten. Einmal handelt es sich um gleichzeitiges oder fast gleichzeitiges Auftreten der Affection. Solche Erkrankungsfälle haben Pflüger*), Haab, Éperon**) angeführt. Anders steht es bei dem Kranken, dessen Krankengeschichte Haab***) als Fall 15 mittheilt. Zuerst erkrankte das linke Auge, und ging innerhalb 4 Monaten zu Grunde. Dann trat die Erkrankung am rechten Auge auf. Hier erkrankte also das zweite Auge, während das erste, das früher erkrankte, nicht entfernt war. Dadurch unterscheidet sich dieser Erkrankungsmodus von dem, welchen Castenholz†) beschreibt, wobei einige Monate nach der Enucleation des linken Auges derselbe Process an dem bis dahin gesunden rechten Auge auftrat.

Bei der gleichzeitigen Erkrankung beider Augen muss man zur Erklärung annehmen, dass die Tuberkelbacillen im Blut kreisten und in beiden Augen für ihre Niederlassung und Entwicklung günstige Bedingungen fanden. Bemerkenswerth immerhin ist, dass sie gerade in die correspondirenden Gefässzweige verschleppt werden. Solche symmetrischen Erkrankungen werden aber auch sonst z. B. bei Knochenerkrankungen gefunden. So erinnere ich mich, auf der chirurgischen Klinik zu Göttingen ein jugendliches Individuum gesehen zu haben, das in beiden Calcaneis locale Herdtuberculose hatte.

Für die spätere Erkrankung des zweiten Auges

*) Bericht d. Univers. Bern. 1880.
**) Archiv. d'Ophthalm. Bd. III. 1883.
***) v. Graefe's Arch. f. Ophth. Bd. XXV. 4. p. 211.
†) Med. Dissert. München 1884.

wären zwei Möglichkeiten zur Erklärung annehmbar; erstens, die beiden Erkrankungen haben mit einander nichts zu thun, sondern so wie zum ersten Male die Tuberkelbacillen im Blut gekreist und sich im Auge an der bestimmten Stelle niedergelassen haben, so haben sie später wieder dazu Gelegenheit gehabt und sind dabei ins andere Auge gerathen, wo sie einen günstigen Boden zur Entwickelung fanden. Gestützt wird diese Annahme dadurch, dass es sich dabei um Individuen handelt, die schon tuberculöse Herde ältern Datums an sich haben. Dann sind von diesen primären Depots aus 2 mal Metastasen ausgegangen. Zweitens könnte man annehmen, dass der Process ähnlich den sympathischen Erkrankungen von einem Auge auf das andere übergegangen sei. Unwahrscheinlich ist diese Deutung für den Fall, dass das kranke Auge längere Zeit schon enucleirt war bei gesundem andern Auge, wie in dem Castenholz'schen*) Fall, bei dem das zweite Auge erst 4 Monate nach der Enucleation erkrankte.

Die thatsächlichen Beobachtungen sind noch zu gering, um die Frage zu entscheiden, ob ein an Tuberculose erkranktes Auge eine directe Gefahr biete für das andere, indem etwa nach Art der sympathischen Entzündung die Tuberculose übertragen werde. Doch erscheint diese Annahme nicht sehr wahrscheinlich. Denn man müsste für den Fall, dass die Tuberculose von einem Auge auf das andere überginge, das Postulat stellen, dass die Bacillen als Krankheitserreger direct von dem einen Auge in das andere gelangten. Und zwar müssten sie dem Sehnerven entlang per continuitatem ihren Weg nehmen. Dass dieses vorkommen kann, allerdings aber in entgegengesetzter Richtung, beweisen die Versuche Deutschmann's**) beim Kaninchen. Nun liegt aber bei der Tuberculose des vorderen Uvealtractus die Sache so, dass die Bacillen

*) Inaugural. Dissert. München 1884.

**) v. Graefe's Arch. f. Ophth. Bd. XXVII. 1. 1881.

äusserst wenig Neigung haben, die hintern Abschnitte des Auges zu inficiren. Und es liegt noch keine Beobachtung vor, dass auch bei langer Erkrankung der vorderen Theile sich am Sehnerven ein tuberculöser Herd gefunden habe. Deshalb können wir aus dem bisher beobachteten schliessen, dass die Möglichkeit eines directen Ueberwanderns der Bacillen von einem Auge zum andern nicht abzustreiten ist, dass aber keine Thatsache bisher auch nur für die Wahrscheinlichkeit spricht. Deshalb ist wohl für alle die Fälle, bei denen ein Auge einige Zeit nach dem andern befallen ist, die erste der beiden Erklärungen anzunehmen.

Von der Möglichkeit des Auftretens einer ächten sympathischen Entzündung des andern Auges sowie von einer Allgemeininfection des Organismus mit Tuberkelgift vom Auge aus wird weiter unten die Rede sein.

Verlauf. Im allgemeinen verläuft die Erkrankung unter dem Bild einer mit Entzündung einhergehenden Neubildung. Einige Differenzen im Symptomenbild werden durch den Sitz, je ob die Iris oder der Ciliarkörper mehr ergriffen ist, bedingt. Im Beginn der Affection fällt zumeist die Entzündung als das erste in die Augen, nur selten prävalirt die Neubildung.

Als Beispiel für das erstere dient die von Haab als Fall 18*) mitgetheilte Erkrankung. Bei der ersten Untersuchung, die einige Tage nach Beginn der Erkrankung statt hatte, liegen nur die Symptome einer schweren Iritis serosa vor, erst mehrere Tage später wird eine weissgelbe Wucherung am oberen Rand der Pupille bemerkt; umgekehrt ist z. B. bei dem 2. Stahr'schen**) Fall anfangs ein graurothes Knötchen auf der Iris von der Mutter bemerkt. Im übrigen schien das Auge nichts abnormes zu bieten.

*) v. Graefe's Arch. f. Ophth. Bd. XXV. 4. S. 268.

**) Stahr, 2 Fälle von Iridocyclitis, Inaugur.-Diss. Halle 1880 p. 21.

Das Knötchen wuchs und dann erst traten entzündliche Symptome auf. Hat die Erkrankung ihre volle Entwickelung erreicht, so sind stets die Erscheinungen einer Iritis oder Iridocyclitis mehr oder minder hochgradig ausgebildet.

Man findet bald mehr bald weniger Schwellung der Lider, starke Hyperämie der Conjunctiva, zuweilen Chemosis, pericorneale Injection und dergleichen Symptome. Die Cornea ist getrübt, oft wie gestippt, auch vascularisirt. Die pannöse Trübung kann so hochgradig sein, dass sie den Einblick hindert, so dass von der Iris wenig oder nichts zu sehen ist. Das Kammerwasser ist meist trüb; auf der Hinterfläche der Hornhaut finden sich verschieden zahlreiche, oft massenhafte Beschläge. Die Iris verfärbt, verdickt, mit Gefässen durchzogen.

Ausserdem finden sich regelmässig hintere Synechien, allerdings in verschiedener Ausdehnung und Zahl von anfänglich kleinen Unregelmässigkeiten des Pupillarrandes an bis zum vollständigen, ringförmigen Pupillarverschluss. Die Pupille meist eng, durch Exsudat verschlossen. Die vordere Kammer meist seicht, zuweilen vertieft, die Iris dann trichterförmig eingezogen.

In Bezug auf den Inhalt der vorderen Kammer bestehen noch einige Besonderheiten. Die corpusculären Elemente können so zahlreich in die vordere Kammer übertreten, dass sie sich als Hypopyon am Boden niederschlagen. Dann geht die seröse Entzündung in die eitrige über. Ein andermal findet man bei der ersten Untersuchung sofort das Bild einer eitrigen Entzündung vor. Das Hypopyon erreicht verschiedene Ausdehnung. Die Eiterung kann so massenhaft sein, dass die Iris stellenweise wie vereitert aussieht. Das Exsudat kann spontan zurückgehen und bei einer neuen Steigerung wieder zunehmen*). Sodann kann es sich eindicken, eine grau-

*) Arch. d'Ophthalm. 3. 1883.

gelbliche Farbe und käsige Beschaffenheit annehmen, so dass die Unterscheidung, ob es verkästes Exsudat oder verkäster Tumor selbst ist, schwer fällt.

Von Interesse ist die Frage, in wie weit eitrige Processe dem Tuberkelbacillus als Erreger zuzuschieben sind. Bei unserem Patienten bestand ebenfalls ein grosses Hypopyon. Ein damit angestellter Züchtungsversuch ergab eine Reincultur von Staphylococcus albus. Die Annahme liegt nahe, dass es sich um eine Mischinfection gehandelt hat, dass die Coccen die Erreger der Eiterung waren. Doch sind noch weitere Versuche darüber anzustellen. Die vordere Kammer ist ja so gelegen, dass bei nicht perforirtem Bulbus eine Verunreinigung von aussen ausgeschlossen ist. Es ist wünschenswerth, bei vorkommenden Fällen Züchtungsversuche mit dem aus der vorderen Kammer genommenen Eiter bei Tuberculose des vorderen Uvealtractus anzustellen.

Des weiteren sind auch in seltenen Fällen spontane Hämorrhagien beobachtet. Auch das Blut kann innerhalb kurzer Zeit resorbirt werden und verschwinden.

In der Regel erreichen bei entwickeltem Krankheitsbild die entzündlichen Erscheinungen bald einen hohen Grad, doch kommt es auch vor, dass das kranke Auge eine Zeit lang wenig Entzündung bietet. So hebt Samelsohn*) bei dem von ihm beobachteten Fall hervor, wie gering die entzündlichen Erscheinungen waren, trotzdem die Tuberculose schon einen ansehnlichen Grad der Entwickelung erreicht hatte. Mit Ausnahme einiger kleiner Synechien an der Iris nichts Abnormes. Die Pupille erweiterte sich auf Atropin birnförmig, auch das Ophthalmoscopiren war noch möglich.

Greift andererseits der Process um sich und wird die

*) Sitzungsbericht über die XII. Vers. der ophth. Gesellsch. 1879. Beilage zu den klin. Monatsbl. f. Augenheilk. J. XVII.

Sclera mit afficirt, so giebt sich das klinisch kund durch die violette Färbung der betreffenden Stelle.

Die bei der klinischen Betrachtung sichtbaren Tuberkelknötchen gehören vornehmlich der Iris an, da die des Ciliarkörpers dem Bick anfänglich entzogen sind. Meist ist, wie schon Haab hervorhebt, die untere Hälfte der Iris von diesen Wucherungen eingenommen und zwar der ciliare Rand der Iris. Für eine Reihe Fälle trifft dieses allerdings zu.

Möglicherweise könnte die Annahme zur Erklärung dienen, dass die Bacillen unter gewissen Umständen in die vordere Kammer gelangen und sich nach unten senken und auf der unteren Irishälfte haften bleiben, und zur Entwickelung gelangen. Denn dass die Tuberkeleruption erfolgt, wenn keimungsfähiges Material in die vordere Kammer gelangt, folgt einmal aus der Thierimpfung, sodann vor allem aus dem schon erwähnten Wolfe'schen Falle*) von Impfung auf menschliche Iris. Ein kleines stecknadelknopfgrosses Gewebsstück fiel der Schwere folgend nach unten und inficirte die untere Irishälfte.

Freilich werden auch die ersten Wucherungen an allen übrigen Theilen der Iris beobachtet, so nach aussen, oben, innen etc.

Im ciliaren Rand der Iris treten zumal bei der Iridocyclitis tuberculosa die Tuberkel auf. Ob dieses aber wirklich, wie Haab und andere hervorheben, ein wichtiges differential-diagnostisches Symptom der Syphilis gegenüber ist, möchte ich bezweifeln. Denn man trifft gar nicht selten Tuberkelknoten auch im Pupillarrand an. Beispielsweise theilt Alexander**) mit, dass er 10—12 Knötchen habe zählen können, die sowohl im Gewebe der Iris als auch am Pupillarrand sassen. Umgekehrt kommen syphi-

*) British. med. Journ. March. 1882.

**) Centralbl. f. pract. Augenheilk. 1884. VIII. p. 161 ff.

litische Wucherungen vornehmlich im Ciliarkörper und im benachbarten Iristheil vor und lassen den Pupillarrand fast intact. Ich hatte hier erst kürzlich Gelegenheit, einen solchen Fall von syphilitischer Iridocyclitis zu sehen. Die Wucherungen sassen am oberen Ciliarrande der Iris und im angrenzenden Theil des Ciliarkörpers. Die betr. Stelle war stark ectatisch, der Pupillarrand frei von Knötchenbildungen, nur die Pupille von Exsudat verlegt. Auf energische Inunctionskur trat rasche Besserung aller Symptome auf. Die Wucherung ging vollständig zurück, und der Process heilte mit Wiederherstellung eines guten Sehvermögens. Während Patient anfangs nur Bewegungen der Hand wahrnehmen konnte, hat er zur Zeit fast $^1/_2$ Sehschärfe, und es ist wahrscheinlich, dass sich das Sehen noch bessert. Geringe Glaskörpertrübungen sind die einzigen Ueberbleibsel der schweren Erkrankung.

Die Farbe der Wucherungen wechselt je nach dem Stadium. Frisches Granulationsgewebe sieht röthlich aus, verkäster Tuberkelknoten gelb. Dazwischen liegen je nachdem verschiedene Farbennüancirungen. Oefters erscheinen sie als circumscripte Knötchen auf der Iris, die sich von der Umgebung scharf differenciren, sich über das Niveau erheben und in die vordere Kammer ragen. Die Zahl und Grösse der sichtbaren Tumoren ist verschieden, vom kleinsten sichtbaren Geschwülstchen bis zum nach mm. schätzbaren Knoten. Sitzen die Tuberkel im ciliaren Rand der Iris, so reichen sie leicht bis zur Cornea, legen sich an die hintere Wand derselben und verlegen so den Kammerwinkel. Ein ander Mal ist die ganze Iris in eine dicke höckerige Masse verwandelt, die die vordere Kammer verschieden weit ausfüllt und sich ganz oder theilweise der Hornhaut direct anlegen kann. Nur mit Mühe lassen sich aus der geschwellten Iris einzelne stärkere tumorartige Partien unterscheiden, die sich durch ihre Farbe von der Umgebung abheben. Es kann so weit

kommen, dass von einer vorderen Kammer überhaupt nicht mehr die Rede ist. In diesen hochgradigen Fällen wird das Pupillargebiet von seitlichen Wucherungen überlagert. Es ist auch beobachtet, dass die Wucherungen weniger in die vordere Kammer hinein zunahmen, sondern nach hinten zu wuchsen und die Linse zurückdrängten. Hat man Gelegenheit, das Wachsthum der Knoten zu beobachten, so sieht man klinisch entweder den betreffenden Knoten solitär bleiben und an Grösse einfach zunehmen, oder man beobachtet, dass in der Umgebung des ersten Knotens neue aufschiessen, die sich mit dem ursprünglichen weiterhin vereinigen. Samelsohn*) hatte das Glück, letzteren Modus genau verfolgen zu können.

Die Wucherungen, die im Corpus ciliare ihren Sitz haben, machen ausser den entzündlichen Erscheinungen insofern eine Zeit lang keine sichtbaren Symptome, als sie sich dem Auge des Beschauers entziehen. Haben sie einige Ausdehnung gewonnen, so bedingen sie eine Ectasie der Ciliargegend und Difformität des Bulbus. Diese Ausbuchtung hat je nach dem Erkrankungsherd verschiedenen Sitz und Grösse. So kann bei ringförmiger Wucherung im Ciliarkörper der ganze vordere Bulbusabschnitt bis zu den Muskelansätzen hervorgetrieben sein. Bei geringerer Ausdehnung ist die Ectasie mehr begrenzt und nimmt einen circumscripten Charakter an. In der Regel wird die Ausbuchtung prominenter und kann sich so von der Umgebung abheben, dass sie den Anblick eines dem Bulbus aufsitzenden fast erbsengrossen oder gar noch grösseren Tumors von elastischer Consistenz gewährt. Nimmt der Process diese Wendung, so wird er äusserst schmerzhaft. Die Ectasie spitzt sich zu. Die Spitze bekommt einen gelblichen Farbenton als Zeichen der be-

*) Bericht der XII. Versammlung der Ophth. Gesellsch. 1879 Beilageheft z. d. klinisch. Monatsbl. f. Augenheilk. XVII. Jahrg. p. 74.

ginnenden Necrose und drohenden Perforation. Ist dieselbe erfolgt, so lässt die Spannung nach, der Bulbus wird weich, die Schmerzen werden geringer. Aus der Perforation selbst quellen röthlich gefärbte mehr oder weniger ödematös aussehende Granulationen hervor. Die Wucherungen dehnen sich wohl auch noch seitlich aus, ergreifen die Conjunctiva und senden in der Regel reichliche Gefässstämmchen zur Cornea hin.

Die Perforationsstelle gehört meist der untern Hälfte der Ciliargegend an, sei es direct nach unten oder nach unten innen oder unten aussen und zwar je mehr der Ciliarkörper Sitz der Tuberculose mit ist, um so mehr innerhalb der Sclera. Doch kommen auch Perforationen in der oberen Hälfte vor. Auch mehrfache Perforationen der Augenhäute sind beobachtet, so von Haab (Fall 12) eine dreifache.

Doch muss es nicht immer zur Perforation kommen. Die Erkrankung kann vorher den Höhepunkt erreichen und zurückgehen. Doch davon später.

Befindet sich eine Perforation weiter hinten am Bulbus und besteht sie einige Zeit, so kommt es auch zu eitrig infiltrirtem Glaskörpervorfall. Auch der Austritt der Linse ist beobachtet.

Der unten mitgetheilte Fall bietet in Hinsicht auf Perforation mit ihren Folgen manches Interessante.

Bei ihm ist der Ciliarkörper der hauptsächliche und ursprünliche Sitz der Erkrankung. Die Iris zeigt nur frische tuberculöse Wucherungen, die klinisch nicht zu sehen waren, da sie den äussersten Kammerwinkel einnahmen und zudem durch ein Hypopyon verdeckt waren. Es kam sehr früh zur Perforation nach oben. Durch die Oeffnung prolabirte nun ein Stück Ciliarkörper und die ganze dazu gehörende Iris. Man sah bei der klinischen Untersuchung einen Irisprolaps nach oben, der die Grösse fast einer Erbse hatte, und darunter ein freies Colobom.

Ausserdem bot das Auge entzündliche Symptome wie Injection, Chemosis, Hypopyon, Druckempfindlichkeit der Ciliargegend, ungenügenden Lichtschein und unsichere Projection. Man muss sagen, dass das Bild, welches das Auge bot, klinisch auf den ersten Blick nur wenig enthielt, was man sonst als für die Tuberculose charakteristisch ansieht. Eine gewöhnliche Hypopyonkeratitis könnte unter Umständen ein ähnliches Bild darbieten. Nur die Erwägung, dass ohne vorausgegangene Verletzung eine ulceröse Perforation des Bulbus mit Irisvorfall im Bereich der Sclera stattgefunden hatte, ferner die Anamnese und die Untersuchung des übrigen Körpers legten sofort die Vermuthung nahe, dass wir es mit einer Tuberculose zu thun hätten. Denn der Krankheitsursachen sind es sehr wenige, die von innen nach aussen eine spontane Scleralruptur bewirken können.

Dieses klinische Bild kann nur vorkommen, wenn der Ciliarkörper der Erkrankungsherd ist. Erklärt wird dadurch die frühzeitige Perforation. Weiter kann man daraus den sicheren Rückschluss machen, dass, obwohl die Tuberculose im Ciliarkörper schon eine beträchtliche Ausdehnung genommen hatte, die Iris an dieser Stelle relativ wenig verändert gewesen ist. Denn es ist nicht denkbar, dass eine der Linse fest adhärente Iris oder eine Iris, die Sitz einer grösseren Wucherung ist, total prolabirt, zumal durch ein peripher sitzendes Loch. Damit stimmen auch die Befunde der übrigen Perforationen, die ja bei der Tuberculose nicht selten sind, überein. Die Iris muss an dieser Stelle zur Zeit der Perforation frei beweglich und frei von knötchenförmiger Wucherung gewesen sein. Nach erfolgtem Prolaps konnte dann um so leichter die Tuberculose auf die nach aussen gefallene Iris übergehen.

Es ist zu bedauern, dass man diesen in klinischer Hinsicht interessanten Fall nicht früher zur Beobachtung bekommen hat.

In neuerer Zeit wurde dem Lebensalter ein wichtiger Einfluss auf den Verlauf der Erkrankung zugeschrieben. Michel*) war wohl der erste, der gelegentlich eines Falles, den er für chronische, nicht zur Verkäsung führende Iristuberculose hielt, auf die Bedeutung des Alters hinwies. Ein noch grösseres Gewicht legt Éperon demselben bei, indem er es gewissermassen als Basis für die Eintheilung der Tuberculose benutzt. Er theilt die primäre Tuberculose des Uvealtractus in 2 Formen ein: die erste, vornehmlich im Kindesalter vorkommend, führt rasch zur Zerstörung des Auges; die zweite, hauptsächlich im weiter vorgeschrittenen Alter vorkommend, verläuft langsam, ist einer Besserung, vielleicht auch einer Heilung fähig. Er setzt als Grenze für die erste Form das 12. Jahr, doch komme sie ausnahmsweise auch bis zum 16. oder 17. Jahr vor.

Indessen ergiebt sich aus dem bisher vorliegenden Beobachtungsmaterial, dass das Lebensalter einen so durchgreifenden Einfluss nicht ausübt. Zwar verläuft die Mehrzahl der Fälle bei Kindern rascher als bei älteren Individuen und deletärer mit reichlicher Granulationsbildung und Verkäsung. Doch giebt es mehrere Krankengeschichten jüngerer Individuen, die denselben Verlauf wie bei älteren Personen darbieten. Umgekehrt findet man, wenn auch in der Minderzahl der Fälle, sehr rapiden Verlauf bei älteren Leuten. Die Ursache für den bald rascheren bald etwas langsameren Verlauf liegt einmal in individuellen Einflüssen wie in der verschiedenen Widerstandsfähigkeit der Gewebe, die zwar mit dem Alter zunimmt, aber doch unter besonderen Umständen auch im Alter sehr herabgesetzt sein kann. Ferner wird die Art der Infection, ob viel, ob wenig keimungsfähiges Material auf einmal eingedrungen ist, von Einfluss sein.

---

*) v. Graefe's Archiv f. Ophth. XXVII. 2. Abth.

Die Zeitdauer der Erkrankung ist überhaupt grossen Schwankungen ausgesetzt. Es hält schwer, absolute Zahlen für die Dauer der Entwicklung und den Verlauf zu geben. Denn die Patienten suchen meist erst Hilfe, wenn der Process einen gewissen Grad erreicht hat, sie wissen nur ungenau den Anfang zu bezeichnen. Zwei Bedingungen giebt es, unter denen fast alle Erkrankungen in ein acutes Stadium treten, erstens, wenn es der Wucherung gelungen ist, nach aussen durchzubrechen. Dann nehmen dieselben rasch zu, in der Regel in Gestalt von üppigem Granulationsgewebe. Zweitens wird eine acute Verschlimmerung dann beobachtet, wenn bei versuchter conservativer Behandlung ein operativer Eingriff gemacht ist. Man macht damit künstliche Bedingungen, die eine rapide Vermehrung der Bacillen gestatten.

Als Beispiel von mehr chronischer Erkrankung im jugendlichen Alter will ich den einen Fall, den Stahr*) mittheilt, anführen. Es handelte sich um einen einjährigen Knaben, bei dem die Mutter seit 1/4 Jahr ein grau-röthliches Knötchen auf dem äusseren Irisquadranten bemerkte, das allmählich wuchs und eine Entzündung im Gefolge hatte. Ebenso theilt Haab einen Fall mit (Fall 16), bei dem der 5jährige Patient 3/4 Jahr nach Beginn seiner Erkrankung sich in der Klinik zu Halle einfand. Die Ausdehnung der Erkrankung und der Zerfall der gebildeten Knoten ist nicht erheblicher, als man es bei älteren Individuen findet, die noch nicht so lange krank sind. Umgekehrt sei als Beispiel einer rapiden Entwickelung und eines heftigen Verlaufs der von Prof. Horner beobachtete Erkrankungsfall erwähnt, den Haab in seiner Arbeit über Tuberculose als Fall 18 aufführt. Es handelt sich um eine 25jährige Frau, die wenige Tage nach der Erkrankung ihres linken Auges in Behandlung kam. Es konnte demnach die ganze Entwickelung des Processes verfolgt werden. Schon nach 4 Wochen kam es zur Perforation des Bulbus, 14 Tage später wurde das Auge enucleirt. Die Untersuchung des Bulbus ergab, dass die tuberculösen Wucherungen eine grosse

*) Inaugur.-Dissert. Halle 1881.

Ausdehnung gewonnen hatten. An Stelle der Iris und des Ciliarkörpers war eine tumorartige Wucherung hervorgewachsen, die einmal nach aussen perforirt war und sodann tief in das Innere des Bulbus reichte. Zudem zeigten die Tuberkelknoten starke Verkäsung. Dieser Fall zeigt zur Genüge, dass bei älteren Individuen die Tuberculose einen äusserst schnellen und intensiven Verlauf nehmen kann. Auch der unten mitgetheilte Fall spricht dafür. Es handelt sich um einen 44jährigen Mann, bei welchem nach 8 Wochen der Process schon eine grosse Ausdehnung erreicht und zur Perforation geführt hatte. Hier war der Sitz im Ciliarkörper der Umstand, welcher die frühe Perforation begünstigte. Zudem war Patient in der Ernährung durch anderweitige Erkrankungen zurückgekommen, sodass die Widerstandsfähigkeit der Gewebe gelitten hatte.

Von subjectiven Symptomen kommt hauptsächlich die Schmerzhaftigkeit in Frage. Es ist die Regel, dass, so lange die Iris allein oder noch vornehmlich befallen ist und die entzündlichen Erscheinungen gering sind, der Process absolut schmerzlos verläuft. Auch auf Druck besteht keine Empfindlichkeit. Tritt die Miterkrankung des Ciliarkörpers ein, oder ist derselbe von Anfang an mit erkrankt, so werden meist lebhafte Schmerzen geklagt. Der Grad der Entzündung und die Massenhaftigkeit der Wucherungen bedingen wohl die verschiedene Schmerzhaftigkeit, letztere dadurch, dass sie die Nervenstämme und -Endigungen comprimirt.

Besonders wenn es zur Ectasie des Bulbus kommt, können die Schmerzen äusserst heftig werden. Ist dagegen die Perforation erfolgt, sei es auf natürlichem Wege durch die Wucherung oder auf künstlichem durch Incision, so lassen die Schmerzen bedeutend nach. Doch ist es bemerkenswerth, dass auch trotz hochgradiger Erkrankung der Iris und des Ciliarkörpers der Process andauernd schmerzlos sein kann, zumal bei chronischem Verlauf.

Die functionellen Störungen treten gewöhnlich schnell und hochgradig auf. Das Sehvermögen nimmt in der Regel rasch ab und besteht nur noch in quantitativer Lichtempfindung. Auch das Sehen in der Peripherie des Gesichtsfeldes wird unsicher und schlecht. Es dauert nicht lange, dass bei vollentwickelter Erkrankung die Wahrnehmung für Lichtschein vollständig erlischt. Man hat diese schnelle Abnahme des Sehvermögens hauptsächlich in den Fällen, in denen das Corpus ciliare von Anfang an mit der Sitz der Erkrankung ist. Andererseits kann sich dann, wenn die Iris der Ausgangspunkt ist, wenn zudem die entzündlichen Erscheinungen wie Hornhauttrübung oder Exsudat im Kammerwasser gering sind, das Sehvermögen längere Zeit relativ gut halten. So giebt Wolfe*) an, dass obwohl schon ein ansehnlicher Tumor auf der Iris sichtbar war, die Sehschärfe noch normal gewesen sei. Ausnahmsweise ist auch bei hochgradiger Veränderung der Iris und des Ciliarkörpers, sogar bei drohender Perforation ein relativ gutes Sehvermögen beobachtet. So konnte der Patient, dessen Krankengeschichte sich bei Haab, Fall 17, findet, noch Finger in $2^1/_2{}'$ zählen.

Auch beim Augendruck spielt der Ciliarkörper entschieden eine bedeutende Rolle. Denn wenn dieser Theil nicht mit erkrankt ist, hält sich in der Regel der Druck normal oder ist sogar etwas erhöht. Sowie aber der Ciliarkörper erkrankt ist, so ist der Bulbus weich. Deshalb ist in der Regel bei vollständig entwickelter Erkrankung der Druck herabgesetzt, unter Umständen so sehr, dass man daran denken muss, ob nicht schon eine Perforation eingetreten sei. Besteht eine solche, so ist der Bulbus weich. Nur in seltenen Fällen findet man enge Kammer und erhöhten Druck, auch in spätern Stadien der Krankheit.

Es ist leicht verständlich, dass bei bestehender Ectasie

*) British med. Journ. March 1882. p. 300.

der Ciliargegend die Beweglichkeit des Bulbus nach gewissen Richtungen hin beschränkt sein kann. Ebenso ist es beobachtet, dass das kranke Auge von der normalen Stellung abwich und in eine schielende überging, selbst ohne Beweglichkeitshemmung.

Geringe Grade von Exophthalmus können vorgetäuscht werden, wenn der vordere Bulbusabschnitt allein ringförmig ectasirt ist und prominirt.

Ueber den Zustand der Linse wird man bei entwickeltem Krankheitsbild, wenn eine Pupillarmembran oder Exsudat die Pupille verlegt, wenn die vordere Kammer mit Exsudat und Wucherungen mehr oder weniger gefüllt ist, wenig aussagen können. Zuweilen gelingt es, eine Cataract zu erkennen. In Fällen, in denen die Trübung der Hornhaut und des Kammerwassers nicht zu hochgradig und die Pupille noch frei ist, gelingt es zuweilen, sich über den Glaskörper und den Augenhintergrund zu informiren. Mit Ausnahme geringer Glaskörpertrübungen bietet der Glaskörper nichts abnormes. Der Augenhintergrund ist zu erleuchten. Man findet wohl die Papille etwas geröthet, sonst aber normale Verhältnisse.

Das Allgemeinbefinden ist in der Regel bei Kindern ungünstig beeinflusst. Sie werden unruhig, schlafen nicht, haben keinen Appetit, sind weinerlich, manchmal sogar, ehe die Erkrankung recht zum Ausbruch gekommen ist. Besonders störend ist die Erkrankung bei solchen, die schon in andern Organen Erkrankungsherde aufzuweisen haben. Aeltere Individuen ertragen zuweilen die Erkrankung, soweit sie schmerzlos ist, ohne Schädigung des Wohlbefindens.

Diesen eben geschilderten Verlauf nimmt die Mehrzahl der Fälle von Tuberculose des vorderen Uvealtractus. Doch wird noch eine Abtheilung der Iritis tuberculosa zugerechnet, die davon beträchtlich abweicht und noch manches Unklare bietet. Der Verlauf ist entschieden

gutartiger. In dieser Abtheilung stehen Fälle zusammen, die klinisch grosse Verschiedenheiten untereinander aufweisen.

Sehr merkwürdig ist der klinische Verlauf des vorhin citirten Michel'schen*) Falls. Ich möchte überhaupt diesen Fall nicht unter die sicher constatirten Fälle von Tuberculose rechnen, sondern nur sagen, dass er möglicher Weise auf tuberculöser Basis beruhe. Als tuberculös bewiesen ist er keineswegs, vielmehr spricht a priori manches dagegen.

Charakteristisch für diesen Fall ist, dass er klinisch gar nicht als Neubildung verlief, sondern nur ein kurzes entzündliches Stadium aufzuweisen hatte, und dass damit der Process abgelaufen war. Erst die nach Jahren angestellte microscopische Untersuchung des bei einer Iridectomie excidirten Irisstückes liess kleine unverkäste Knötchen erkennen, denen eigentliche Riesenzellen fehlten. Diese Zellanhäufungen imponirten als Tuberkel. Um jedoch die Diagnose sicher auf Tuberculose zu stellen, genügt wohl dieser anatomische Befund allein noch nicht, zumal der Process als seit mehreren Jahren abgelaufen zu betrachten ist. Die Tuberkelbacillen waren zur Zeit dieser Beobachtung noch nicht bekannt.

Die klinischen Notizen dieses Falles mögen zur Beurtheilung des Lesers in Erinnerung gebracht werden.

R. H. 43 Jahre alt, weiblich.

Im 32. Lebensjahre bemerkte Patientin eine Abnahme des Sehvermögens auf dem linken Auge unter heftigen, stechenden Schmerzen, vor 6 Jahren auch auf dem rechten. Nach 4—5 Wochen verschwanden sowohl auf dem linken als auf dem rechten Auge die entzündlichen Erscheinungen, es blieb noch eine Verschlechterung des Sehvermögens bestehen.

Augen-Befund:

R. Finger in 3½ M.

L. Finger in 1½ M.

*) v. Graefe's Arch. f. Ophth. Bd. XXVII. 2. Abth.

Gesichtsfeld beiderseits nach allen Richtungen gut erhalten, intraocularer Druck mässig herabgesetzt, Pupillaröffnung nabelförmig eingezogen; der ciliare Theil mässig hervorgetrieben, das Irisgewebe von stark atrophischem Aussehen, totaler Synechienkranz, im Pupillargebiete eine ziemlich dichte bindegewebige Schwarte.

Diagnose: abgelaufene Iritis.

Iridectomie beiderseits nach oben.

Jegliches Zeichen von Lues fehlt, dagegen findet sich als einziger objectiver Befund, dass an der rechten Lungenspitze der Schall etwas höher und die Exspiration schärfer ist.

Ferner weist die von Haab als erste Abtheilung der Iristuberculose aufgestellte Gruppe ein in manchen Punkten von den bisherigen Fällen abweichendes Bild auf. Haab*) führt selbst fünf Krankengeschichten der Art an. Diese Gruppe leidet an dem Uebelstand, dass die Diagnose nur aus dem klinischen Verlauf gestellt ist. Zur anatomischen Untersuchung kamen die Fälle nicht. Haab**) sagt über diese Gruppe: „Dass die auf der Iris aufschiessenden Knötchen, nachdem sie längere Zeit bestanden, sich vermehrt und zu vielen Beschwerden Veranlassung gegeben haben, nach und nach, ohne dass Durchbruch nach aussen erfolgt, wieder verschwinden, wobei das Auge entweder in ordentlichem Zustand verbleibt oder an schleichender Chorioiditis etc. nach und nach zu Grunde geht." Klinisch beobachtet man eine chronische Entzündung mit verschieden heftigen Symptomen, in der Regel der Iritis serosa entsprechend. Man hat Injection, Trübung der Hornhaut und des Kammerwassers, Hornhautbeschläge, aber auch eitriges Exsudat, das sogar wie bei Haab Fall 1 rasch recidivirt.

Man findet weiter Synechieen, Irisverfärbung, Glaskörpertrübung, Abnahme des Sehvermögens bis schliessliche Erblindung und Schmerzlosigkeit des Prozesses. Zu-

*) v. Graefe's Arch. f. Ophth. XXV. 4. p. 200 ff.

**) v. Graefe's Arch. f. Ophth. XXV. 4. p. 192.

gleich treten besonders in der Irisperipherie allmählich Knötchen auf in verschiedener Zahl, meist von geringer Grösse. Die Erkrankung befällt nicht gern Kinder, ist zuweilen doppelseitig. Der Ciliarkörper ist anscheinend stets frei von Tuberkelbildung. Der Verlauf langwierig mit allmählicher Abnahme der Erscheinungen. Etwas Sehvermögen bleibt meist zurück, wenn der Bulbus nicht einer schleichenden Phthisis erliegt. Syphilis soll stets auszuschliessen sein, dagegen spricht einiges für anderweitige Tuberculose.

In diesen Fällen wäre die Tuberculose im Auge entschieden gutartig im Verlauf und relativ frühzeitig spontan heilbar. A priori lässt sich gegen die Annahme, dass die Tuberculose unter einem solchen Bilde verlaufe, nichts einwenden. Wir können uns vorstellen, dass es sich um eine abgeschwächte Tuberculose handele. Und zwar könnte Verschiedenes die Abschwächung bedingen. Das fragliche Moment könnte einmal im befallenen Gewebe liegen. Das Gewebe könnte besonders widerstandsfähig sein und damit für die Bacillen einen ungünstigen Nährboden abgeben. Oder wir müssen die Ursache auf Seiten der Keime suchen, sei es dass sie weniger keimungsfähig, sei es dass ihre Zahl zu gering wäre. Es ist ja hier noch Vieles unerklärt und nur von weiteren Untersuchungen Klarheit zu erhoffen. Vor allem wäre es wünschenswerth, dass derartige Fälle zur anatomischen Untersuchung kämen und zu Impfversuchen verwerthet würden.

Von den Fällen, die Haab anführt, gestattet der eine oder der andere auch noch eine andere Deutung. Haab selbst giebt für den ersten seiner fünf Fälle zu, dass man an pseudoleukämische Erkrankung denken könne, für den zweiten, dass möglicherweise eine lymphomatöse Neubildung in Frage käme. Der letzte der fünf Fälle ist der Syphilis zu verdächtigen.

Dass man mit der Diagnose solcher Fälle vorsichtig

sein und sich lieber reservirt halten muss, zeigen die drei Fälle, deren Krankengeschichten Hänsell*) mittheilt. Man war anfangs geneigt, gestützt auf die klinischen Symptome: chronische Entzündung und Knötchenbildung auf der Iris, hier Tuberculose als Krankheitsursache anzunehmen, zumal man Syphilis anscheinend auszuschliessen im Stande war. Es erhoben sich aber bald berechtigte Zweifel an der Aetiologie, denen Herr Prof. Leber**) sofort in einem Nachtrag Ausdruck gab. Der Hauptgrund dazu war der, dass bei dem ersten der drei Fälle ein wiederholter Impfversuch sich als erfolglos erwies. Das erste Mal waren die durch Iridectomie entfernten Knötchen einem Kaninchen in beide Augen gebracht, das zweite Mal einige Monate später, nachdem inzwischen der Bulbus enucleirt war, wurde wiederum auf ein Kaninchenauge übergeimpft. Zwar traten in den Augen geringe entzündliche Symptome auf, und das letzte Mal hatte es den Anschein, als wollten sich Knötchen entwickeln; doch blieb es dabei, alle drei Impfversuche ergaben schliesslich ein negatives Resultat. Handelte es sich um Tuberculose, so hätte es höchst wahrscheinlich etwas Positives geben müssen, da die Impfung selbst wiederholt tadellos ausgeführt wurde. Freilich wäre das einmalige Nichtgelingen eines Impfversuches noch kein absoluter Gegenbeweis gegen Tuberculose, da z. B. von der Wahl des Materials viel abhängt, wie Samelsohn's***) Mittheilungen zeigen.

Zum Schluss der Betrachtung des klinischen Bildes und Verlaufes will ich noch mit wenigen Worten auf die Fälle eingehen, die durch Erkrankung anderer Theile des Auges an localisirter Tuberculose complicirt sind, sei es,

*) v. Graefe's Arch. f. Ophth. XXV. 4. p. 1 ff.

**) v. Graefe's Arch. f. Ophth, XXV. 4. p. 276.

***) Beilage zu den Klin. Monatsbl. für Augenheilk. J. XVII. 1879. p. 76 ff.

dass der anfängliche Sitz sich im vordern Uvealtractus befand, und dass von hier aus der Process auf andere Theile des Auges übergegangen ist, sei es, dass umgekehrt Iris und Ciliarkörper erst hinterher von einer anderweitigen Herderkrankung im Auge aus mit ergriffen sind.

Von dem vorderen Uvealtractus aus wird am häufigsten die Sclera und Conjunctiva mit ergriffen, was bei den Perforationen schon erwähnt ist. Auf die hintern Abschnitte des Auges geht der Prozess nur selten über, doch ist in wenigen Fällen ein Uebergreifen vom Ciliarkörper auf die Aderhaut beobachtet. Klinisch ist dieses späte Ergriffenwerden der Chorioidea von wenig Interesse und nur selten zu diagnosticiren. Denn es handelt sich dabei um Fälle, wo der Prozess in der Iris und im Ciliarkörper eine solche Ausdehnung genommen hat, dass die Chorioidealtuberculose als nebensächlich zurücktritt und keine prägnanten Symptome macht.

Wichtiger sind die Fälle, bei denen andere Theile des Auges zuerst erkrankt sind, und der Prozess secundär auf den vordern Uvealtractus übergreift.

In erster Linie ist wieder die Aderhaut-Tuberculose anzuführen. Es treten dann zu den klinischen Symptomen der Aderhaut-Tuberculose die Symptome der Tuberculose der Iris und des Ciliarkörpers hinzu. Es ist bei voll entwickeltem Bilde schwer, den ursprünglichen Sitz zu diagnosticiren. Sehr hochgradig waren z. B. die Veränderungen des vorderen Uvealtractus bei dem von Schäfer*) mitgetheilten Fall, dessen Entwickelung und Verlauf gut beobachtet werden konnte.

Weiterhin kann der ursprüngliche Sitz der Tuberculose die Conjunctiva sein, wie in dem von Baumgarten**) mitgetheilten Fall, bei dem es sich um eine

*) Chronische Tuberculose des Auges, Klin. Monatsbl. für Augenheilk. Septemberheft 1884.

**) v. Graefe's Arch. f. Ophth. XXIV. 3. p. 213 ff. 1878.

doppelseitige chronische Tuberculose der Conjunctiva handelt. Rechts war der Prozess auf die Cornea übergegangen, hatte dieselbe durchbrochen und die Iris ergriffen, die vorn an die Cornea gelagert und hinten mit der Linse verwachsen war. Auf der Iris entwickelten sich üppige Granulationswucherungen, die ihrerseits wieder nach aussen strebten. Auch von ursprünglicher Scleratuberculose aus kann der vordere Uvealtractus mit befallen werden, wie Köhler*) einen Fall mittheilt.

Diagnose. In einer grossen Zahl von Fällen wird es bei voll entwickeltem Bilde nicht schwer sein, die richtige Diagnose zu stellen. Bei anderen Fällen hinwiederum kann man Anfangs nur vermuthungsweise Tuberculose als Krankheitsursache ins Auge fassen. Der weitere charakteristische Verlauf erst bringt Gewissheit. Die anamnestischen Erhebungen und die genaue Untersuchung des Körpers auf anderweitige tuberculöse Herde oder andere Erkrankungen bieten ein wichtiges diagnostisches Hilfsmittel. Besonders schwierig ist mitunter die Diagnose im ersten Anfang, wenn man nur entzündliche Symptome vor sich hat. Auch ist noch Vieles über die der Tuberculose zugeschriebenen gutartigen Fälle dunkel. Da diese noch nicht hinreichend erforscht sind, so wird man gut thun, bei denselben in der Diagnose sich reservirt zu verhalten.

Mitunter wird auch die Untersuchung eines bei einer Iridectomie excidirten Irisstückchens oder ein damit angestellter Impfversuch zur Diagnose führen können.

In differential - diagnostischer Hinsicht entstehen Schwierigkeiten hauptsächlich den syphilitischen Erkrankungen gegenüber. Anhaltspunkte ergeben sich hier aus der Anamnese, wobei allerdings a priori nicht ausge-

*) Inaugur.-Dissert. Würzburg 1884.

schlossen ist, dass ein Syphilitiker an Tuberculose *) erkrankt, oder ein tuberculöses Individuum Syphilis acquirirt; ferner aus dem Nachweis anderer syphilitischer Symptome, wie Hautaffectionen, Rachenerkrankungen etc., sowie auch aus dem Alter des Patienten. Die Tuberculose befällt vornehmlich das Kindesalter und die Entwickelungsjahre, ist selten nach dem 30. Jahre; die Syphilis findet sich häufiger in den mittleren Lebensjahren.

Unsicher ist es, den Sitz der Wucherungen oder Farbenunterschiede verwerthen zu wollen.

Schliesslich kann im weiteren Verlauf die Therapie die Frage entscheiden, indem bei antisyphilitischen Kuren die spezifischen Wucherungen meist auffallend rasch zurückgehen, die tuberculösen dagegen darauf nicht reagiren.

Prognose. Fragen wir uns, was aus der Erkrankung wird, wenn sie sich ganz überlassen bleibt. Wir haben dabei zweierlei Folgezustände zu beachten, einmal die für das kranke Auge selbst und sodann die für den übrigen Körper. Die erste Frage ist deshalb schwieriger zu beantworten, weil mit Ausnahme weniger Fälle therapeutische Eingriffe den Verlauf modificirt oder abgeschnitten haben. Ist dies nicht geschehen, so erreicht der Prozess nach einiger Zeit seinen Höhepunkt und es treten rückgängige Veränderungen ein, die einen stabilen Zustand herbeiführen. Dieses Zurückgehen des Prozesses kann auch eintreten, bevor es zur Perforation gekommen ist. Dann flachen sich die geschwulstigen Ectasien des Corneo-Scleralrandes ab und ziehen sich zusammen und es bleibt eine Art narbigen Gewebes zurück. Die be-

*) So theilt Neese aus der Heidelberger Klinik einen Fall von localer Aderhauttuberculose mit, bei einem 33jährigen Manne, der sich früher luetisch inficirt hatte. Arch. f. Augenheilkunde, B. XVI. 1886. p. 267 etc.

stehenden Iristumoren machen es ähnlich. Haben sie ihren Höhepunkt erreicht, so machen sie Halt, werden gleichsam eingekapselt und können sich langsam verkleinern. Die entzündlichen Symptome nehmen ab, nur die Folgezustände der Entzündung, wie Synechien etc. bleiben zurück. Das Sehvermögen ist ganz oder bis auf Lichtschein erloschen. Der Bulbus kann weiterhin schrumpfen und phthisisch werden, bleibt aber zuweilen der Sitz recidivirender Entzündungen. War eine Perforation erfolgt, so nehmen die Wucherungen eine Zeitlang zu; später schrumpft das Granulationsgewebe zusammen und wird durch ein derbes Bindegewebe ersetzt. Die Perforationsöffnungen ziehen sich zusammen und heilen narbig aus.

Man ersieht somit aus den wenigen Fällen, die sich ganz selbst überlassen blieben, dass der Prozess an Bösartigkeit verliert, zurückgeht und so zu sagen eine Dauerform annimmt. Hierdurch unterscheidet sich diese infectiöse Granulationsgeschwulst wesentlich von den eigentlichen bösartigen Neoplasmen, wie z. B. vom Sarcom oder Gliom. Jedoch wird meist der Krankheitsherd therapeutisch entfernt, so dass man nicht sagen kann, ob die Tuberculose in allen Fällen so verlaufen würde.

Von grosser Bedeutung ist ferner die Frage, ob der betreffende Infectionsherd einen Einfluss auf den übrigen Körper ausübt, oder nach unsern heutigen Anschauungen ausüben kann, und welchen!

Auch hier sind die thatsächlichen Beobachtungen spärlich, da die Enucleation meist die in Betracht kommenden Folgezustände abschneidet.

Ein solcher Heerd könnte entweder durch Wucherung per continuitatem oder durch Metastasen andere Organe des Körpers in Mitleidenschaft ziehen.

Ersteres wäre der Fall, wenn die Tuberculose local weiter wucherte, sei es direct auf andere Organe über-

greifend, z. B. auf den Orbitalknochen, sei es bestimmten Bahnen folgend wie dem Sehnerv, und so auf das Hirn übergehend. Doch ist von derartiger Continuitätswucherung nichts bekannt.

Der andere Weg der Verbreitung wäre der durch Metastasen.

In dem localen Erkrankungsherd im Auge haben sich massenhaft Tuberkel-Bacillen entwickelt. Bei der reichlichen Gefässversorgung dieses Distriktes wäre Gelegenheit genug geboten, dass die Keime in die Blut- oder Lymphgefässe gelangten und verschleppt würden.

Dass dieses bestimmt vorkommt, wird durch die mehrfache Beobachtung klar gelegt, dass nach der Erkrankung am Auge die Lymphdrüsen der vorderen Ohrgegend geschwollen waren. Sonst besteht bei der Beurtheilung der metastatischen Erkrankungen sehr oft die Schwierigkeit, dass noch andere tuberculöse Herde im Körper vorhanden sind, von denen ebenfalls Metastasen ausgehen können, zumal die Tuberculose am Auge selbst in der Regel, wenn nicht immer als secundäre Erkrankung, also als Metastase aufzufassen sein dürfte. Treten dann Zeichen neuer tuberculöser Herde auf, so ist nicht auszumachen, ob die betreffenden Bacillen vom Auge stammen oder von dem ältern Herd, dem die Augenerkrankung selbst ihre Entstehung verdankt. Sehr unsicher wird vollends die Entscheinung, wenn solche Nachkrankheiten erst einige Monate nach der Enucleation des Auges oder gar noch später auftreten. Da die Incubationszeit für die Tuberkelentwickelung keinesfalls so lang ist, so müsste man schon annehmen, dass die Keime zuerst in den Lymphdrüsen festgehalten seien und erst von hier aus sich weiter verbreitet hätten. Bei mehreren Patienten, die einige Zeit nach der Erkrankung oder sogar nach der Enucleation starben, ist direct angegeben, dass sie an vorher bestandener anderweitiger Tuberculose

zu Grunde gingen, so an Lungenerkrankung. Der Exitus letalis hat dann mit der Augenaffection direct nichts zu thun, höchstens indirect, indem die an sich schon geschwächten Individuen durch die Augenerkrankung noch mehr in ihrem Allgemeinbefinden geschädigt werden. Ebenso wenig ist wohl anzunehmen, dass die Infection vom Auge ausging in dem zweiten Costa Pruneda'schen Fall, wo das Kind einige Monate nach gut gelungener Enucleation an einer acuten tuberculösen Basilar-Meningitis starb. Schon zweifelhafter ist es, wenn berichtet wird, dass der betreffende Patient bald nach dem Herausnehmen des Bulbus unter Krämpfen oder andern Hirnsymptomen, wie Hemiplegie, gestorben sei, wie in der 18. Krankengeschichte, die Haab mittheilt. Etwa acht Wochen nach Beginn der Erkrankung wird hier der Bulbus enucleirt. Zwei Tage nach der rasch erfolgten Heilung treten die Symptome einer tuberculösen Meningitis in Erscheinung, der die Patientin bald erliegt. Die Section, die vielleicht Aufschluss hätte bringen können, konnte nicht gemacht werden. Hier ist die Annahme nahe gelegt, dass vor der Enucleation ein Transport von keimungsfähigem Material in die Schädelhöhle stattgefunden habe, und dass die Operation selbst während der Incubationsdauer ausgeführt worden sei.

Wenn wir auch nicht im Stande sind, den directen Beweis zu liefern, dass die Keime einer später aufgetretenen tuberculösen Erkrankung vom Auge herrühren, so ist das für die Frage, ob ein solcher Herd für den Körper gefährlich sei, irrelevant. Denn die einfache Thatsache, dass die Tuberculose sich durch Metastasen im Körper verbreitet, genügt, jeden Herd, bei dem es zur massenhaften Entwickelung von Bacillen und Sporen kommt, bei dem ferner die Gelegenheit, dass solche Keime ins Blut gerathen, besonders nahe liegt, und das ist im Auge der Fall, wie schon die Schwellung der entsprechen-

den Lymphdrüsen direct beweist, für gefährlich zu halten. Umgekehrt liegen eine Reihe von Fällen vor, in denen nach der Enucleation die Kranken sich bald erholt haben. Verschiedene Beobachter sind in der Lage gewesen, spätere Erkundigungen, oft nach 6—8 Jahren einzuziehen, und in mehreren Fällen konnte berichtet werden, dass die Patienten etwa damals bestandene Affectionen überstanden und kräftig und frei von anderweitigen Erkrankungen waren. Das andere Auge blieb bei einseitiger Erkrankung andauernd gesund. Fassen wir demnach die Prognose der tuberculösen Entzündungen des vorderen Uvealtractus kurz zusammen, so ergiebt sich, dass sie für das Auge schlecht ist, zumal in allen Fällen, in denen der Ciliarkörper befallen ist. Für den übrigen Körper ist die Prognose, so lange der an infectiösen Stoffen reiche Herd besteht, stets zweifelhaft, indem die Gefahr der Metastasenbildung besteht.

Therapie. Aus diesen Ueberlegungen folgen die Principien, nach denen die Therapie zu verfahren hat.

Für alle die Fälle, die den gewöhnlichen progressiven Charakter haben, hilft die conservative Behandlung nichts, schadet höchstens. Verständige symptomatische Behandlung vermag wohl die Erscheinungen vorübergehend zu mildern, doch wirken sie auf den Process selbst wenig hindernd ein. Eine solche Behandlung wird stattfinden müssen, so lange die Diagnose noch zweifelhaft ist, zumal im Beginn der Erkrankung.

Zeigt aber der Process den gewöhnlichen Verlauf und ist die Diagnose gesichert, so könnte, zumal wenn die Erkrankung noch nicht sehr weit fortgeschritten ist, die Frage herantreten, ob man nicht durch einen operativen Eingriff den localen Herd entfernen, und somit das Auge erhalten könne. Leider hat die bisherige Erfahrung gezeigt, dass eine solche Therapie nichts nützt, sondern

eher schadet. Erscheint allein die Iris ergriffen, so sieht es verlockend genug aus, das befallene Stück Iris sammt der Wucherung durch Iridectomie zu entfernen. Doch scheitert der Versuch entweder daran, dass es nicht möglich ist, die Iris zu fassen und nach aussen zu ziehen, oder es bleiben Geschwulstmassen zurück, und es gelingt nicht, alles zu entfernen. Das letztere gilt für alle Fälle, in denen der Ciliarkörper tuberculös befallen ist. Umgekehrt begünstigen verschiedene noch nicht näher erwiesene Verhältnisse, wie die auf die Operation folgende Hyperämie der Gewerbe und die damit verbundene gesteigerte Zufuhr von Nährmaterial, oder die entstandenen Blutcoagula entschieden die Entwickelung der niederen Organismen. Auch scheint durch die Eröffnung von Gefässen der Resorption von Infectionsstoffen und damit der Verschleppung derselben Vorschub geleistet zu werden. Kurz der Process kommt meist in ein Stadium rapider Zunahme.

Wir können einige Beispiele anführen:

So theilt Haab einen Fall mit — Krankengeschichte 13 —, bei dem es nur mit Mühe gelang, die stets ausweichenden Geschwülstchen zu fassen und sammt der Iris zu excidiren. Der Eingriff schadete nicht geradezu, doch war der Erfolg gleich Null. Die neugebildete Pupille war bald wieder vollständig von der Umgebung aus überwuchert, und das Auge verlor den Lichtschein.

Auch Pflüger*) gelang es nicht, in dem ersten von ihm mitgetheilten Fall durch Iridectomien das Auge zu erhalten. Er legte, als der Process noch in der ersten Entwickelung sich befand, eine Iridectomie nach oben an, die ohne Zufall heilte. Doch entwickelten sich in der Folgezeit weitere Knötchen auf der Iris. Später glückte es ihm zwar, durch eine zweite Iridectomie einen grossen Theil der Knoten zu excidiren, doch ging das Auge an schleichender Cyclitis zu Grunde.

---

*) Augenklinik d. Universität Bern. Bericht für das Jahr 1880 III. S. 32 pp.

Ungünstiger gestaltete sich der Versuch einer Iridectomie in dem vierzehnten Haab'schen Fall, bei dem der Process schon in Abnahme war. Es gelang nicht, die adhärente Iris zu fassen, der Schnitt wurde erweitert und die Iris mit der Scheere herausgeschnitten, wobei die Linse folgte. Der Eingriff rief eine starke eitrige Secretion hervor, das Sehvermögen ging fast ganz verloren bis auf geringen Lichtschein.

Ebensowenig vermochte Alexander*) ein Stück Iris zu excidiren trotz wiederholtem Eingehen mit Irispincette und Häkchen. Die Folge war eine rapide Wucherung. Die Geschwulst sprengte die Wunde und trat nach aussen.

Lehrreich in dieser Beziehung ist ferner der zweite Stahr'sche**) Fall. Der Zustand des Auges war ein so befriedigender, dass man vorerst von der Enucleation absah und durch die Iridectomie den Hauptherd zu entfernen suchte. Man bekam zwar ein freies Colobom, doch blieben an den Rändern Tumorreste zurück, von denen aus schon in den nächsten Tagen eine mächtige Geschwulstmasse hervor wucherte, welche die Corneo-Scleralgrenze durchbrach und heftige Schmerzen verursachte.

Aeusserst interessant ist sodann der schon mehrfach erwähnte Fall von Wolfe***). Es handelt sich um einen erbsengrossen Tumor der Iris und des Ciliarkörpers. Mit Ausnahme des sichtbaren Iristuberkels und einer der Wucherung des Ciliarkörpers entsprechenden localen Ciliarinjection war das Auge dem Aussehen und den Functionen nach normal, sodass der Versuch einer Excision des Herdes gemacht wurde. Der Versuch misslang, gab vielmehr Anlass zu der erwähnten Selbstinfection.

Ich glaube, die angeführten Beispiele dürften genügen, um zu zeigen, wie schlecht solche Eingriffe während der Entwickelung der Tuberculose ertragen werden.

Es steht fest, dass für eigentliche, typische Tuberculose mit conservativer Behandlung so gut wie nichts gewonnen wird. Die Augen sind so wie so für den Sehact verloren.

---

*) Centralbl. f. pract. Augenheilk. VIII. 1884 S. 161 pp.
**) Inaugural-Dissert. Halle 1881.
***) Brit. med. Journ. March. 1882.

Berücksichtigt man ferner, dass der Process mehr oder weniger chronisch, unter Umständen schmerzhaft, bei beginnender Ectasie sogar oft äusserst schmerzhaft ist, und dass das Allgemeinbefinden der Patienten, die zum grossen Theil dem Kindesalter angehören, während der Erkrankung leidet, so erscheint es dringend geboten, jedes weitere Moment, das eine Schwächung des Organismus im Gefolge haben könnte, wegzuräumen.

Entfernen wir das Auge, so ist die Erkrankung mit einem Schlage unterbrochen. Sehr häufig erholen sich die Patienten rasch und gut, und manche bleiben völlig gesund. Hiermit wird auch die Möglichkeit beseitigt, dass der übrige Körper von hier aus inficirt werde. Diese Gefahr bleibt bei Erhaltung des Auges auch dann bestehen, wenn der Process scheinbar zum Stillstand und Rückgang gediehen ist. Nach Analogien müssen wir annehmen, dass die Keime wahrscheinlich in Sporenform im Auge eingekapselt bleiben, und nach längerer Zeit durch gewisse Umstände wieder freigemacht werden können.

Zudem ist beobachtet, dass ein solcher Bulbus, bei dem die Tuberculose zum Stillstand gekommen ist, auch späterhin der Sitz recidivirender Entzündungen blieb. Ob man das den Bacillen zuschreiben muss, oder ob andere Organismen sich daselbst niederlassen und Entzündung erregen, wofür eine oben mitgetheilte Beobachtung spricht, ist fraglich. Wäre letzteres der Fall, so könnte auch die Gefahr einer echten sympathischen Entzündung des anderen Auges in Frage kommen. Thatsächliche Beobachtungen liegen nicht vor.

Verfahren, um den Erkrankungsherd gründlich fortzuschaffen, haben wir zwei, das alte, früher allgemein geübte: die Enucleation, das neuere: die Exenteration. Am schnellsten zum Ziele führt die Enucleation, bei welcher bisher stets ein normaler Heilungsverlauf beobachtet wurde. Selbst wenn der Bulbus während der

Operation platzte, und Contenta ausflossen, so hatte dieses bei Anwendung antiseptischer Ausspülungen und bei Beobachtung sonstiger antiseptischer Cautelen keinen Einfluss auf die Wundheilung.

Doch kann man in die Lage kommen bei einem perforirten Bulbus, besonders wenn eitrige Glaskörperinfiltration vorliegt, die Exenteration vorzuziehen.

Endlich sei noch darauf hingewiesen, dass auch das Allgemeinbefinden nicht ausser Acht zu lassen ist. Durch passende Diät, Regelung der hygienischen Verhältnisse und geeignete Auswahl medicamentöser Mittel, wie Eisen, Arsenik etc. kann man auf die Widerstandsfähigkeit des Patienten kräftigend einwirken, wie denn auch Complicationen in anderen Organen ganz besonders der Gegenstand einer sorgfältigen Behandlung sein müssen.

Ich gehe nunmehr zu der Beschreibung des hier beobachteten Falles über.

Carl O., 44 Jahre alt aus Worbis, aufgenommen den 3. Februar 1886.

3. Februar. L. seit etwa 8 Wochen Augenentzündung. Der grösste Theil der vorderen Kammer nach unten von einem grossen Eiterklumpen ausgefüllt. Am oberen Hornhautrand schon im Bericht der Sclera ein erbsengrosser Vorfall der Iris resp. des Ciliarkörpers mit Verziehung der Pupille nach oben. Linksseitiger Blepharospasmus; Conjunctiva tarsi an beiden Lidern stark geröthet, aber kein Trachom.

Der Augengrund nicht zu erleuchten. Ciliargegend auf Druck sehr empfindlich. Lichtschein niederer Lampe, Projection unsicher.

R. Sehschärfe angeblich gegen früher nicht herabgesetzt, aber nicht normal.

Emm. S = $^{20}/_{100-70}$. Nr. 3 Se frei.

Farbensinn normal.

Keine Indicien für Lues. Syphilitische Infection in Abrede gestellt. An der Glans keine Narben. Vor einiger Zeit langwierige Eiterung an der rechten Seite des Scrotums. Daselbst findet sich jetzt eine tief eingezogene Narbe und im

Grunde eine kleine Fistelöffnung. Nirgends Drüsenschwellung nachweisbar. Kein Husten.

Percussionsschall an der rechten Lungenspitze etwas höher.

Keine tuberculösen Erscheinungen in der Familie.

An der linken Hand befindet sich ein Defect des Daumens und Contractur der Finger, angeblich nach einer Schussverletzung.

Patient will in den letzten Jahren stark abgemagert sein.

Im Urin geringe Mengen von Albumen. Starkes Sediment, das zahlreiche Eiterkörperchen und oxalsauren Kalk enthält.

Die Diagnose wird sofort gestellt auf: eitrige Iridocyclitis, möglicherweise tuberculöser Natur.

5. Februar. L. Enucleatio bulbi mit Conjunctivalsutur.

15. Februar. Heilung der Enucleation normal. Patient hat hohe Abendtemperaturen, morgens Temperatur normal. Im Urin Eiweiss und Sediment mit Eiterkörperchen.

Patient entlassen mit dem Rath, sich in der medicinischen Klinik aufnehmen zu lassen.

Der Bulbus wurde gleich nach der Operation unter antiseptischen Cautelen am lateralen Hornhautrand eröffnet, und von dem eitrigen Inhalte der vorderen Kammer einem Kaninchen in die vordere Kammer geimpft, sowie Culturen auf Agargelatine angesetzt. Hierauf wurde das Auge bis zum 9. März 1886 in Müller'sche Flüssigkeit gelegt und dann untersucht.

Zunächst wurde der Opticusstumpf dicht an der Sclera durch einen Querschnitt abgetrennt. Auf der Schnittfläche des Opticus zeigen sich am lateralen Rand einige punktförmige, gelblich gefärbte Fleckchen, die sich von ihrer Umgebung scharf abheben. Da der laterale Hornhautrand zum Zweck der Impfung schon früher eingeschnitten war, so wurde der Bulbus im verticalen Durchmesser durchschnitten. Der Schnitt fiel etwas nach aussen von der Mitte unmittelbar durch den lateralen Rand des Coloboms, sodass in der äusseren kleineren Hälfte des Bulbus die Linse von Iris bedeckt ist, während in dem inneren grösseren Theil des Bulbus von Iris nichts zu sehen ist. Mithin sind die Bilder der beiden Schnittflächen nicht ganz gleich.

An der medialen Hälfte (siehe Taf. VII) sieht man folgendes:

Die Grössenverhältnisse entsprechen denen eines normalen Bulbus. In der Gegend der oberen Sclero-Cornealgrenze zeigt

sich eine ausgedehnte Continuitätstrennung mit Substanzverlust. Die beiden Ränder stehen mehrere Mm. auseinander. Der untere Geschwürsrand wird durch die an dieser Stelle verdickte und in ihrer Stuctur veränderte Cornea gebildet, an welcher noch ein schmaler weisslich gefärbter Streifen der Sclera ansitzt. Der obere Rand gehört der Sclera an, die ziemlich scharf endet. Daraus folgt, dass die Perforation an der Sclerocornealgrenze und zwar noch im Bereich der Sclera selbst stattgefunden hat.

Die Cornea ist sonst grösstentheils von normaler Beschaffenheit. Nur erscheinen die inneren Schichten des unteren Hornhautrandes mässig nach der vorderen Kammer zu verdickt.

Durch die Perforationsöffnung hat ein grosser Vorfall stattgefunden. Die ganze Iris und fast der ganze Ciliarkörper sind nach aussen getreten. Der Theil des Corpus ciliare, der zwischen den Geschwürsrändern eingeklemmt ist, hat im Grossen und Ganzen seine Form gewahrt, nur ist er stark geschwellt. Die Iris ist stark verändert, doch erkennt man sie an einem dunkelpigmentrirten Gewebsstreif, der durch das Loch nach aussen zieht und als unterer Rand den Vorfall begrenzt.

Weiterhin sind Iris, Ciliarkörper nebst Ciliarfortsätzen zu einer mehr gleichmässigen, dunkelgrau gefärbten Masse verschmolzen, sodass man die einzelnen Theile nicht mehr deutlich gegen einander abgrenzen kann. Diese Gewebsmasse ist von gelb gefärbten Streifen durchzogen. Gegen die Cornea hin ist der Prolaps nicht scharf abgesetzt, sondern mit ihr durch eine breite Brücke von Exsudat und Bindegewebszügen verschmolzen, während mit dem Scleralrand keine so innige Verwachsung zu bestehen scheint.

Die vorgefallenen Theile sind überlagert von einer heller gefärbten, mässig dicken Gewebsschicht oder Exsudat, die auch die Winkel zwischen Prolaps einerseits und Cornea und Sclera andererseits ausfüllt und die genannten Häute noch eine Strecke weit locker bedeckt.

Die vordere Kammer ist normal tief, aber leer, da der Inhalt früher zu dem Impfversuch entleert ist.

Der untere Theil des Ciliarkörpers erscheint auf dem Durchschnitt nach allen Richtungen erheblich gewuchert.

Zwischen Iris und Cornea hat ein einige Mm. langer, zapfenförmiger Auswuchs des Ciliarkörpers sich in die vordere

Kammer vorgeschoben, sodass die Verbindung der beiden Membranen vollständig aufgehoben ist. Von einem unteren Kammerwinkel kann man daher kaum sprechen, da er durch den geschwulstartigen Zapfen ausgefüllt ist. Die Farbe des Corpus ciliare ist grau, von einzelnen zarten, geld gefärbten Streifen durchsetzt.

Der untere Theil der Iris, deren ciliarer Rand durch die erwähnte Wucherung des Ciliarkörpers nach hinten gedrängt ist, hat annähernd normale Beschaffenheit. Der Pupillarrand liegt der Linse auf.

Die Linse ist im unteren Theile in toto etwas nach hinten geschoben. Sie erscheint von vorn nach hinten etwas verdickt. Die Randschichten der Linse sind durchscheinend, die Mitte hat ein opakes Aussehen. Nach dem makroscopischen Aussehen scheint es aber nicht, als ob eine Cataract bestanden habe.

Die vordere Linsenkapsel zeigt aussen einen geringen Exsudatbelag. Der obere Kapselrand ist mit dem unteren Theil des Irisprolapses verwachsen.

Der Glaskörper ist im ganzen unverändert, durchsichtig bis auf einige kleine, fadenförmige, weissliche Trübungen, die von der oberen Ciliargegend her nach unten ausstrahlen. Ebenso zieht auch im unteren Theil schräg durch den Glaskörper, vom Sehnerveneintritt etwa anhebend, eine weisslich gefärbte Linie, die für eine verdichtete Partie des Glaskörpers zu halten ist. Der Inhalt scheint von einer Eiweisssubstanz durchtränkt zu sein.

Die Chorioidea ist ganz intact.

Die Retina ist in Bezug auf Lage und Structur unverändert bis auf eine geringfügige Verdickung in der Gegend der Papille, die sich nach beiden Seiten allmählich verliert.

Der Durchschnitt des Opticusstumpfes zeigt verschiedene Färbung. Zwischen der normalen grauen Farbe treten gelbe Streifen auf, die auch auf dem Querschnitt als gelbe Punkte im lateralen Theil zu erkennen waren.

Die microscopische Untersuchung ergiebt folgendes:

Die wesentlichsten Veränderungen der Cornea liegen an der Sclero-Cornealgrenze, besonders nach oben, wo der schon erwähnte Durchbruch statt hat. Nähert man sich dieser Stelle vom Hornhautscheitel aus, so sieht man immer zahlreichere Rundzellen in den Saftcanälchen auftreten. Weiterhin sind

die Lamellen der Cornea durch zwischengeschobene Züge und Streifen von Rundzellen auseinandergedrängt und gelockert und hierdurch die Hornhaut in toto erheblich verdickt. Die Zellinfiltration wird nach dem Perforationsrand zu immer massiger, sodass das normale Cornealgewebe mehr und mehr zurücktritt gegen die streifenförmig angeordneten Zellstränge.

Dicht vor der Perforationsstelle sieht man die Reste der Lamellen nach aussen umbiegen, um sich in dem den Irisvorfall deckenden Exsudat zu verlieren, sodass nicht mehr bestimmt zu ermitteln ist, was von dem Gewebe ursprünglich der Hornhaut zugehört hat.

Die Perforation muss innerhalb der Sclera stattgefunden haben, denn an vielen Schnitten hängt an dem hinteren Theil des unteren Geschwürrandes ein kleiner Fetzen von Sclera.

Dieses kleine Gewebsstück differencirt sich von seiner Nachbarschaft durch das Auftreten von stark gewellten Faserzügen, wie sie in dem aufgelockerten Corneagewebe nicht vorkommen, es gleicht vielmehr ganz dem Gewebe des oberen Geschwürrandes, der der Sclera angehört.

Die Zellwucherungen der Cornea bestehen aus lymphoiden und epitheloiden Zellen. Zwischen dieselben sieht man Gefässe von dem Geschwürrand aus eindringen. Zellhaufen, die als ächte Tuberkel anzusprechen wären, oder Riesenzellen habe ich im Bereich der Cornea nicht gefunden.

Die Descemetsche Membran hat im Grossen und Ganzen der Wucherung standgehalten. Sie bildet bis zur Durchrissstelle die hintere Begrenzungshaut der veränderten Cornea An einigen Stellen erscheint sie wie von aussen angefressen und verdünnt. Das äusserste Ende ist zerklüftet und geht in der nach aussen tretenden Gewebsmasse unter.

Nach innen, also nach der vorderen Kammer zu, findet sich auf der Descemetschen Membran ein dünner Belag von Eiterkörperchen, rothen Blutkörperchen und von Fibrin als Reste von dem Hypopyon, das die vordere Kammer im Leben ausgefüllt hatte.

Das Endothel ist nur noch stellenweise mit Sicherheit zu erkennen.

Die vordere Basalmembran zeigt am Perforationsrand ein merkwürdiges Verhalten. Da sie nach Zerstörung der Grundsubstanz der Wucherung noch länger stand hielt, so wurde ein stehengebliebener Fetzen derselben durch die von innen

nach aussen tretenden Gewebsmassen vollständig umgeklappt, sodass es sich um den Geschwürsrand fast um 180° gedreht hat und nun mit seiner äusseren Fläche der Aussenfläche der Cornea aufliegt. Das vordere Epithel ist ebenfalls, soweit wie die Basalmembran erhalten ist, unversehrt geblieben und hat, der Membran fest anhaftend, die Drehung mitgemacht. Daher hat man in der nächsten Nähe der Perforationsöffnung von innen nach aussen eine kleine Strecke weit folgende Schichtung: Basalmembran, Pflaster - Epithel, Pflaster - Epithel, Basalmembran.

Weiter nach aussen folgt dann ein Granulationsgewebe, das zungenförmig die Cornea einige Mm. weit überlagert.

Da, wo die Wucherung ihr Ende erreicht, ist das Epithel der Cornea deutlich in Vermehrung begriffen und steht in Begriff das wuchernde Granulationsgewebe zu überdecken. Bei der macroscopischen Betrachtung hatte es den Anschein, als handle es sich um ein wenig fest adhärirendes Exsudat, die microscopische Untersuchung aber zeigt, dass es ein Gefässe führendes, äusserst zellreiches Granulationsgewebe ist.

Auch nach der unteren Cornea-Scleralgrenze zu ist die Hornhaut erheblich verdickt. Die Verdickung beruht hauptsächlich auf einer Auflockerung der Lamellen und Zellinfiltration. Die Schichtung wird sehr unregelmässig. In einiger Entfernung vom Hornhautfalz befindet sich eine scharfe Continuitätstrennung, die künstlich angelegt war, um den Kammer-Inhalt zu gewinnen. Die Schnittenden liegen wieder dicht aneinander. Die Sclero-Cornealgrenze selbst zeigt einen vom Ciliarkörper ausgehenden circumscripten Tuberkelknoten, der nachher noch zu erwähnen ist. Die Gegend des Hornhautscheitels weist mit Ausnahme geringer Zellinfiltration keine wesentlichen Veränderungen auf.

Die Sclera bildet den oberen Rand der Perforation. Sie verhält sich ähnlich wie die Cornea am unteren Geschwürsrand. Stark verdickt, aufgefasert, durchsetzt von zellreichem gefässhaltigem Granulationsgewebe, dessen Zellen lymphoider Natur sind, geht sie untrennbar über in den Prolaps. Die äussersten noch erkennbaren Faserzüge biegen nach aussen um.

Weiter nach der Peripherie zu sieht man strangförmige Zellstränge in die Sclera eindringen. Doch geht die Veränderung nicht weit. Das feste Scleralgewebe hält der Wucherung stand, es folgt bald normale Sclera. Anders ver-

hält sich die Conjunctiva sclerae und das subconjunctivale Bindegewebe. Die Conjunctiva ist nach dem Prolaps zu vollständig substituirt durch ein Granulationsgewebe, in dem frische miliare Tuberkelknötchen eingelagert sind, zum Theil mit schön ausgeprägten Riesenzellen. Die Wucherung hat eine tumorartige Beschaffenheit angenommen. Einzelne grössere Gefässe, die man in der Tumormasse findet, haben wohl der früheren Conjunctiva angehört. Die Wucherung hat sich eine Strecke weit nach oben ausgedehnt und die darunter annähernd normale Sclera überlagert.

Von der Conjunctiva ist nur eine verhältnissmässig kleine Strecke am Präparat erhalten, da der Enucleationsschnitt 1—2 mm oberhalb des Prolapses geführt ist und die Conjunctiva vom Bulbus abgelöst ist.

Die Conjunctiva hat nach dem Ende zu ihre Structur besser bewahrt, wenn sie auch von Rundzellen stark durchsetzt ist. Die dort befindlichen Gefässe sind stark mit Blut gefüllt. Eine Strecke weit ist das Epithel erhalten.

Durch den Durchbruch ist ein grosser Theil des Ciliarkörpers nach aussen getreten und hat die ganze Iris mit sich gezogen. Beide bilden den Hauptsitz der tuberculösen Wucherungen und zeigen demnach die erheblichsten Veränderungen. Der Ciliarmuskel ist gröstentheils erhalten, er liegt noch im Auge und ist strangförmig nach der Perforationsstelle zu verzogen. Eine reichliche Zellenfiltration fehlt auch hier nicht. Der übrige Ciliarkörper und seine Verbindungsstelle mit der Iris sind vollständig aufgegangen in dem Granulationsgewebe. Der ganze Vorfall bildet eine Art von Beutel, dessen hintere Wand durch den Ciliarkörper, dessen obere und vordere Wand durch die Iris gebildet wird. Der Beutel wird zusammengehalten durch die Perforationsstelle, das Lumen ist ausgefüllt von Exsudat. Am meisten verändert zeigt sich die Beutelwand an der Umschnürungsstelle ausserhalb und innerhalb der Perforation. Dort sind der Ciliarkörper und das pupillare Ende der Iris zu einer untrennbaren Masse verschmolzen und weiterhin mit den Perforationswänden verwachsen. Zugleich sind sie der Ausgangspunkt für die seitlichen Wucherungen sowohl zur Conjunctiva hin, als auch nach der Hornhaut zu, wie oben erwähnt ist. Nur einige erhaltene Pigmentstreifen deuten etwa die früheren Grenzen an.

Hier sieht man als Grundgewebe ein zellenreiches Granu-

lationsgewebe, nicht eben reich an Gefässen. Eingelagert sind ächte Tuberkel mit schönen grossen Riesenzellen. Die Zellformen, die hier vorkommen, sind überwiegend einkernige Rundzellen, daneben mehrkernige, die als Eiterkörperchen aufzufassen sind, und epitheloide Zellen, die besonders den Tuberkeln angehören; auch an circumscripter Blutinfiltration fehlt es nicht. Dazwischen treten Pigmentzüge als Reste des Ciliarpigments auf. Im Innern des Auges ist das wellenförmig verlaufende Pigment der Ciliarfortsätze theilweise erhalten. Bemerkenswerth ist, dass die Tuberkel nicht verkäst sind; man hat überall gute Kernfärbung mit Ausnahme einiger Stellen, wo die Zellcontouren verschwinden und die Kernfärbung weniger ausgesprochen ist. Eigentliche Necrose findet man aber hier nirgends.

Die am weitesten nach aussen gelegenen Partien des beutelförmigen Prolapses sind noch relativ gut erhalten. Es entspricht das einem grossen Theil des mittleren Irisabschnittes. Die Iris ist bedeutend verbreitert und aufgelockert und zellig infiltrirt. Die Gefässe sind strotzend angefüllt mit Blut. Die Gefässwände sind stark verdickt und zellig infiltrirt. Das Irispigment ist noch grösstentheils erhalten, wenn auch atrophisch. Besonders fällt hier auf eine streifenförmige Wucherung von grossen spindelförmigen Pigmentzellen, die von dem Irispigment ausgehend die Iris weithin durchsetzen. An einer Stelle ist die Iris in ihrer ganzen Dicke von diesen Zügen von Pigmentzellen durchwuchert. Aus dem directen Zusammenhang mit dem Irispigment folgt, dass es sich hier um Wucherungsvorgänge des hinteren Irispigments handelt. Es wird dieses eine ähnliche Veränderung sein, wie sie Michel*) in einem Falle von Iritis erwähnt.

Beachtenswerth ist, dass der eingeklemmte pupillare Theil der Iris so stark verändert ist, während einmal die mittlere Irispartie von Tuberculose frei ist. Sodann sieht man an Schnitten, die durch den Rand des Coloboms gefallen sind, wo die Iris nur theilweise prolabiert ist, und an Schnitten lateralwärts vom Prolaps, bei denen die Iris der Linse aufliegt, dass

*) v. Graefe's Archiv für Ophth. XXVII. 2., S. 247, Fall 12. „Pigment findet sich durch die ganze Iris in ungemein starker Weise angehäuft, bald in Form grösserer Klümpchen, bald in Form von grösseren Streifen.

der pupillare Rand der Iris relativ intact ist. Daraus folgt, dass die Tuberculose des Pupillarrandes erst secundär entstanden ist und zwar vom Hauptsitz, dem Corpus ciliare aus fortgeleitet. Durch den Prolaps kam der pupillare Theil der Iris innig neben den eigentlichen Herd zu liegen. Dadurch hat dann die Wucherung auf ihn übergreifen können. Vor dem Prolaps war auch das eingeklemmte Irisstück wie der ganze übrige Pupillarrand des Auges frei von Tuberculose.

Die hintere Fläche der prolabirten Iris ist bedeckt von einem mässig dicken Streifen Exsudat, das aus festem Fibrin besteht, in das zahlreiche Rundzellen und rothe Blutkörperchen eingeschlossen sind. Besonders in einer Bucht, die innen von der gefalteten Irisoberfläche gebildet wird, hat eine Hämorrhagie stattgefunden.

Das Lumen des beutelförmigen Prolapses ist, wie schon erwähnt, von fibrinreichem Exsudat ausgefüllt. Das Fibrin ist stellenweise zu alveolär angeordneten Strängen geronnen, die von einer detritusartigen Masse ausgefüllt sind. Daneben findet man rothe Blutkörperchen und Eiterkörperchen.

Dieses eben entworfene Bild erleidet einige Abänderung, je mehr der Schnitt sich dem Ende des Prolapses nähert. Denn dort wird die Perforationsstelle enger und der Vorfall ein unvollständiger. Von der Iris befindet sich ein um so grösseres Stück innerhalb des Auges, je mehr die Schnitte nach aussen fallen.

Doch damit haben die tuberculösen Veränderungen in dem Auge noch nicht ihr Ende erreicht, sondern auch die Verbindungsstelle von Iris und Ciliarkörper am gegenüberliegenden Ende ist der Sitz einer localen Erkrankung. Der der Insertionsstelle der Iris zunächst liegende Theil der Iris und besonders der des Ciliarkörpers ist bedeutend gewuchert. Eine breite Brücke trennt Cornea und Iris. Die Wucherung hebt an in den äussersten Schichten des Ciliarmuskels, der im übrigen mit Ausnahme einer lymphoiden Infiltration fast unverändert erscheint. Sie verbreitet sich dann über Ciliarkörper und den anstossenden Iristheil. Dann ragt die Wucherung geschwulstartig in die vordere Kammer und füllt den Kammerwinkel zwischen Iris und Cornea vollkommen aus, der letzteren eine Strecke weit anliegend. Sie besteht aus gefässhaltigem Granulationsgewebe, in das ächte Tuberkel eingelagert sind. Riesenzellen kommen auch hier in schönen

Exemplaren und ziemlich zahlreich vor. Besonders fällt ein grosser Tuberkelknoten auf, der mehr die äussere Schicht der Wucherung einnimmt und der schon im Bereich der vorderen Kammer liegt. Er ist zusammengesetzt aus dicht gelagerten, zahllosen, meist lymphoiden, aber auch epitheloiden Zellen und breitet sich peripher aus durch kleinere Knötchen, die Riesenzellen erkennen lassen. Die Zellen zeigen noch alle deutliche Kernfärbung, sind also nicht necrotisch. Bei andern Tuberkeln dagegen ist die Kernfärbung eine schwache, und man sieht die Zell enzu krümlichem Detritus zerfallen.

Von der Wucherung des Ciliarkörpers aus dringt eine zapfenförmige Wucherung gerade in die Corneo-Scleralgrenze vor, das dortige Gewebe zerstörend. Auch in dieser Zellmasse sind Riesenzellen zu finden. Die Gegend des Schlemmschen Canals ist stark zellig infiltrirt. Das Stück Conjunctiva, das nach aussen noch erhalten ist, zeigt eine starke Hyperämie der Gefässe.

Das Pigment der Ciliarfortsätze ist von Rundzellen durchwachsen, so dass einzelne Pigmentstreifen vom übrigen abgesprengt erscheinen. Die übrige Iris ist annähernd von normaler Beschaffenheit, nur fehlt auch hier nicht eine diffuse zellige Infiltration, aber keine Tuberkelbildung. Die Zellen sind meist mehrkernige Eiterzellen. Der Pupillarrand der Iris ist durch ein zellenreiches Exsudat mit der vorderen Linsenkapsel verklebt.

Die Pars ciliaris retinae ist auf beiden Seiten stark verdickt. Die cylinderförmigen Zellen sind palissadenförmig verlängert und durch einander gewachsen, sodass sie die regelmässige Anordnung zum Theil eingebüsst haben. Dazwischen treten auch hier Rundzellen auf. Sodann sieht man strangförmige, feine Fasern in den Glaskörper sich erstrecken, die an einigen Stellen eine pinselförmige Anordnung erkennen lassen. An der Stelle des Prolapses reicht das Granulationsgewebe bis zur Linsenoberfläche. Doch ist die Linsenkapsel an keiner Stelle, soweit sie in den Präparaten zu sehen ist, perforirt. Die Linse ist intact. Die Linsenkapsel ist von aussen mit eitrigem und blutigem Exsudat belegt. Das Linsenepithel scheint im untern Abschnitte etwas nach hinten gewuchert zu sein. Der Glaskörper ist im Alkohol sehr geschrumpft. Er weist an den den tuberculösen Wucherungen des Ciliarkörpers entsprechenden Stellen locale Veränderungen auf. Dort ist es

zu einer mässig ausgedehnten eitrigen Infiltration gekommen. An einer circumscripten Stelle des Glaskörpers, in nächster Nähe des Prolapses, zeigt sich ferner eine dichte Anhäufung von rothen Blutkörpern, von der ein Fortsatz der Fossa patellaris entlang zieht. Der übrige Glaskörper ist im ganzen intact mit Ausnahme einiger Partien in der Nähe der Retina, wo er eine wellig faserige Structur angenommen hat. Einzelne Fasern scheinen aus dem retinalen Stützgewebe hervorgewachsen zu sein. Die Suprachorioidea ist in den vorderen Abschnitten verdickt, sonst normal. Auch die Chorioidea selbst bietet keine Veränderung. Nur besteht starke Hyperämie.

Die Netzhaut ist dadurch, dass der Glaskörper im Alkohol geschrumpft ist, ganz abgelöst, sie war es aber im Leben nicht, wie der macroscopische Befund es feststellen konnte. Die Veränderungen der Retina sind geringfügige. Der der Pars ciliaris retinae zunächst liegende Abschnitt der eigentlichen Retina ist sowohl oben wie unten zellig infiltrirt. Die Gefässe der Retina sind hyperämisch. Den Gefässen entlang treten geringe Zellanhäufungen auf. Die einzelnen Schichten der Netzhaut lassen fast gar keine Veränderung erkennen. Nur in der Faserschicht sieht man ab und zu lymphoide Zellen. In der innern Ganglienschicht findet man stellenweise Lücken und daneben eine Lage kleiner Zellen, die den Gefässen anzugehören scheinen.

Die Papille ist in toto etwas verdickt und daher prominent. Die Ursache ist eine zellige Infiltration des interstitiellen Gewebes, und eine Auflockerung der Fasern. Die Verdickung erstreckt sich noch eine Strecke weit in die Faserschicht der Retina, verliert sich aber gleichmässig nach beiden Seiten. Auch hier sind die Gefässe strotzend mit Blut gefüllt.

Die Schnittpräparate des Opticus, die nach der Weigertschen Methode mit Hämatoxylin gefärbt wurden, lassen einige circumscripte Degenerationsherde erkennen, die wohl den bei der makroscopischen Betrachtung schon bemerkten gelben Fleckchen entsprechen. Man sieht auf dem Querschnitt einzelne rundliche Herde, die aus einer krümlichen Substanz bestehen, und die sich schon durch ihre schlechte Färbung von den sie umgebenden normalen Faserbündeln abheben.

Um die seitliche Ausdehnung des Processes zu eruiren, wurde die ganze laterale Hälfte des Bulbus mit dem Microtom

geschnitten und von den gewonnenen Schnitten eine Zahl untersucht.

Dabei zeigte sich, dass jenseits des Prolapses die Veränderung im oberen Theil des Ciliarkörpers abnahm, sodass in einiger Entfernung von der Perforation eine annähernd normale Anordnung der Theile zu erkennen ist. Hauptsächlich ist der der Irisinsertion zunächst liegende Theil des Ciliarkörpers der Sitz der Verdickung. An allen untersuchten Schnitten bestand zellige Infiltration und Verdickung, ohne dass aber Tuberkel überall zu finden waren. Die Infiltration erstreckt sich nach aussen auf die Corneo-Scleralgrenze.

Anders verhält sich der untere Theil des Ciliarkörpers. Dort nimmt die Wucherung lateralwärts noch zu. Der oben erwähnte zapfenartige Vorsprung in die vordere Kammer ist bedeutend grösser und voll von Tuberkelknoten. Auch nach aussen ist die Wucherung in die Corneo-Scleralzone weiter vorgedrungen als an den mehr medialwärts genommenen Schnitten.

Man sieht an einzelnen Präparaten besonders schön, wie die zellige Infiltration den durch die Sclera zum Ciliarkörper gehenden Gefässen folgt. Die Adventitia der Gefässe ist mit zahlreichen Rundzellen dicht infiltrirt. Von diesen Zellmassen aus dringen seitliche Zellstränge zwischen die Fasern der Sclera vor. Nur der dem Ciliarkörper angrenzende Theil der Iris ist in die Wucherung mit hineingezogen. Pupillarwärts ist die Iris frei von Tuberkeln, aber zellig infiltrirt.

Um den directen Beweis, dass der Process ein tuberculöser sei, zu liefern, handelte es sich darum, die Tuberkelbacillen nachzuweisen. Zu dem Zweck wurden verschiedene Schnitte nach bekannter Methode gefärbt. In allen Schnitten fanden sich Bacillen in verschieden reichlicher Menge.

Wie schon erwähnt, wurde unmittelbar von dem Hypopyon eine Impfung in die vordere Kammer eines Kaninchens gemacht und auf Agar geimpft. Es wuchs eine Reincultur von Staphylococcus albus.

Das Versuchsthier wurde 14 Tage nach der Impfung untersucht, wo noch nichts von Tuberculose gefunden wurde. Am 6. März, also am 30. Tage nach der Impfung, fand sich ein ausgesprochener Beginn von Tuberculose an der Hornhautnarbe und an der Iris. Die Narbe ist verdickt, von oben her vascularisirt, von mehreren gelblichen Knötchen durchsetzt.

Die Iris ist stark gewulstet und auf derselben sind zahllose, eben merkliche, weissliche Fleckchen sichtbar.

Während der darauf folgenden Woche nahm der Process rapide zu, die Knoten wuchsen, die Hornhautnarbe mit eingelagerter Iris wurde ectatisch, die Hornhaut trübe und infiltrirt. Die vordere Kammer füllte sich mit eitrigen und anscheinend käsigen Massen, die besonders die periphere Zone einnahmen. Die Pupille und Iris waren nicht mehr zu sehen. Schliesslich kam es oben zu einer Perforation der Narbe, und die darunter liegende Iris prolabirte, sodass ein erbsengrosser Tumor der Hornhaut aufsass. Das Thier wurde am 13. März getödtet und der Bulbus enucleirt und in Müller'scher Flüssigkeit gehärtet.

Der Durchschnitt des Auges ergab folgendes:

1—2 Mm. vom obern Hornhautfalz entfernt besteht der Impfstelle entsprechend eine Continuitätstrennung der Cornea. Die Schnittränder klaffen etwa 2 Mm. breit auseinander. Die Hornhaut ist stark verdickt und gelblich gefärbt. Am untern innern Perforationsrand der Cornea sieht man ein kleines gelbes verkästes Knötchen sich von der Umgebung abheben, ebenso ein anderes am obern Rand. Durch das Loch in der Hornhaut ist die ganze Iris prolabirt. Der Ciliarkörper liegt intrabulbär; er ist verdickt und nach der Sclera zu von einem gelben Streifen durchzogen. Der Prolaps ist nach aussen von einer Exsudatschicht überzogen. Er ist hakenförmig; Ciliar- und Pupillarrand der Iris liegen neben einander zwischen den von der Cornea gebildeten Rändern eingeklemmt. Die Irisblätter sind zu einem schwarzgrau gefärbten Klumpen verschmolzen, in dem gelbe Streifen und Knötchen sich durch ihre Farbe von der Umgebung differenciren.

Die übrige Cornea ist opak, im Grossen und Ganzen von normaler Form. Die vordere Kammer ist von fibrinös-eitrigen Massen erfüllt, die Tiefe der Kammer eher vermehrt als vermindert. Die Sclera ist oben normal, nicht verdickt; sobald sie als heller Streif endet, setzt die verdickte Cornea an.

Die untere Irishälfte liegt der Linse auf. Im pupillaren Rand ist das Irisgewebe bis auf einen dünnen, pigmentirten Streifen, der der Pigmentlamelle angehört, von einem circumscripten käsigen Knoten ersetzt, der über das Niveau der Iris in die vordere Kammer hervorragt. Dann folgt der Peripherie zu ein Stück annähernd normaler Iris, das zwar auch stark

verdickt und in der Mitte gelblich gefärbt ist. Weiter nach aussen sieht man einen 1—2 Mm. grossen Käseknoten sich anschliessen, der mit der Sclera durch eine breite Brücke helleren Gewebes zusammenhängt. Ob der Käseknoten von der Iris oder vom Ciliarkörper ausgegangen ist, lässt sich nicht mehr sicher entscheiden. Erhalten ist von der Iris und vom Ciliarkörper nur ein pigmentirter Rest, der nebst der Linse von dem Tuberkelknoten stark nach hinten gedrängt ist. Der Glaskörper hat ausweichen müssen; dicht neben dem grossen, scharf begrenzten Knoten liegen auf demselben Durchschnitt noch 2 kleinere, einer nach oben, der als Prominenz in die vordere Kammer ragt, und einer nach unten zu, der der Sclera anliegt. Sclera und Ciliarkörper sind durch den grossen Knoten von einander getrennt. Die Chorioidea erscheint ebenfalls eine kleine Strecke weit von der Sclera abgehoben zu sein. Die Sclera selbst ist in ihrer Endigung nach der Hornhaut zu verdickt und verschwommen zu einem grauweissen Streifen. Nach hinten zu wird sie gleich wieder von normalem Aussehen. Die Linse ist intact. An Stelle der fehlenden obern Irishälfte liegt das beschriebene Exsudat der Linsenkapsel auf. In der untern Hälfte liegt die Iris der Kapsel fest auf. Der Glaskörper ist normal, durchsichtig. Dass unten die Gebilde durch den grossen Tuberkelknoten auf Kosten des Glaskörpers nach hinten geschoben sind, ist erwähnt. Die Chorioidea und Retina bieten nichts abnormes, letztere ist nicht abgelöst. Papille und Opticus erscheinen auf dem Durchschnitt normal.

Es ist merkwürdig, dass das beschriebene Bild eine grosse Aehnlichkeit mit dem oben beschriebenen Fall von Tuberculose beim Menschen besitzt, nur dass hier der Ciliarkörper nicht besonders an der Tuberculose betheiligt ist und gar nicht am Prolaps, und dass bei jenem die Wucherungen allein die Perforation herbeigeführt haben, hier aber die alte Impfstelle das Durchbrechen erleichtert hat.

Die mikroscopische Untersuchung bestätigte den makroscopischen Befund.

Es wurde sodann eine Anzahl von Schnitten auf Bacillen untersucht. In jedem Präparat fanden sich massenhaft Tuberkelbacillen.

Zum Schluss spreche ich Herrn Professor Leber für die mir bei der Anfertigung dieser Arbeit gewährte vielfache freundliche Unterstützung meinen besten Dank aus.

Erklärung der Abbildung Tafel VII.

Verticaler Durchschnitt des linken Auges.
(Mediale Hälfte.)

p. c. c. = Prolabirter Ciliarkörper,
i. = prolabirte Iris,
e. = Exsudat in der vorderen Kammer,
c. c. = verdicktes Corpus ciliare,
t = Tuberkelknoten, der zapfenförmig in die vordere Kammer ragt.
g. = Granulationsgewebe am Rande des Vorfalls.

Berlin, Druck von W. Büxenstein.

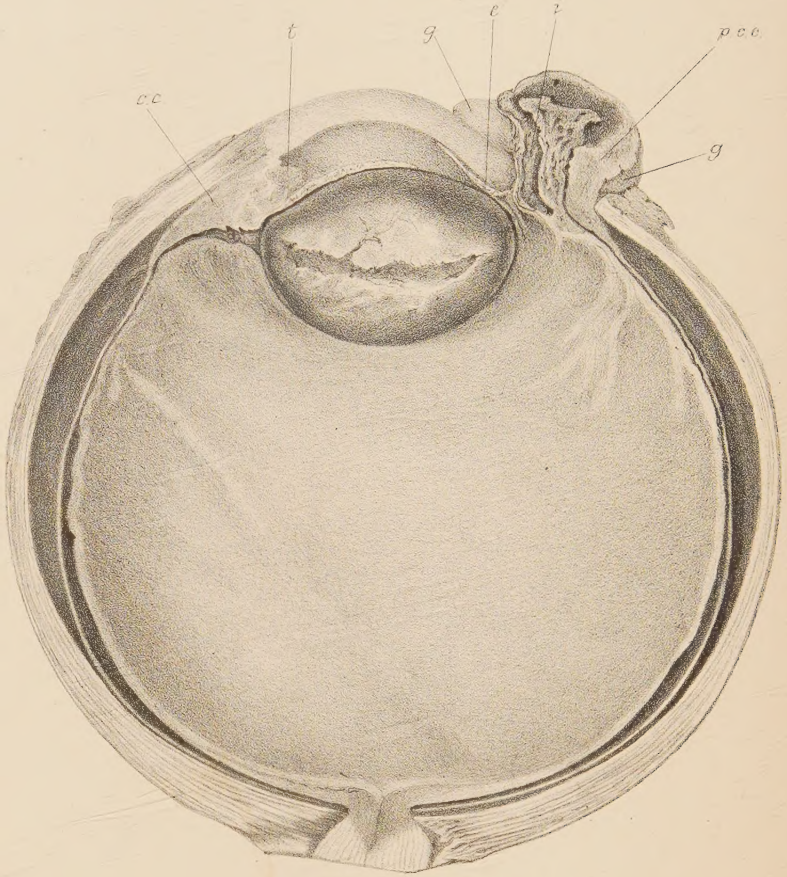

O. Peters del. Alb. Schütze Lith. Inst. Berlin